СЛУЧАЙ УСПЕШНОГО ПРИМЕНЕНИЯ ЭНДОВАСКУЛЯРНОЙ ТЕХНОЛОГИИ ОСТАНОВКИ КРОВОТЕЧЕНИЯ У БОЛЬНОГО ЦИРРОЗОМ ПЕЧЕНИ, ОСЛОЖНЕННЫМ ПОРТАЛЬНОЙ ГИПЕРТЕНЗИЕЙ

A CASE OF SUCCESSFUL APPLICATION OF ENDOVASCULAR BLEEDING ARREST TECHNOLOGY IN A PATIENT WITH CIRRHOSIS OF THE LIVER COMPLICATED BY PORTAL HYPERTENSION

Цеймах Е.А.	**Tseymakh E.A.**
Макин А.А.	**Makin A.A.**
Губаренко Е.Ю.	**Gubarenko E.Yu.**
Арутюнова А.К.	**Arutyunova A.K.**
Парфенова И.Н.	**Parfenova I.N.**
Савеленок И.Д.	**Savelenok I.D.**
ФГБОУ ВО «Алтайский государственный медицинский университет» Министерства здравоохранения Российской Федерации,	Altai State Medical University,
КГБУЗ «Краевая клиническая больница скорой медицинской помощи»,	Regional Clinical Hospital of Emergency Medical Care,
КГБУЗ «Краевая клиническая больница скорой медицинской помощи № 2»,	Regional Clinical Emergency Hospital No. 2,
г. Барнаул, Россия	Barnaul, Russia

Повышение давления в системе воротной вены обусловлено в первую очередь изменением реологии в системе нижней полой вены или печеночных венах. Патологическое затруднение кровотока влечет за собой увеличение давления в системе портальной вены. Стенки пищеводных и желудочных вен истончаются в результате их перерастяжения (варикозного расширения) и становятся более подвержены разрывам, что влечет возникновение кровотечения. Это осложнение портальной гипертензии по сравнению с другими крайне опасно для жизни, а у лиц с декомпенсацией цирроза печени становиться летальным практически в 80 % случаев из-за выраженных гемодинамических нарушений вследствие профузного характера кровотечения. При этом имеющиеся патологические нарушения в системе гемокоагуляции и фибринолиза у больных циррозом печени способствуют значительному снижению эффективности терапии даже при отсутствии разрыва стенки сосуда. Развивающееся профузное кровотечение усугубляет имеющуюся печеночную недостаточность и, как следствие, прогноз исхода болезни. В основе операции трансъюгулярного внутрипеченочного портосистемного шунтирования (Transjugular Interhepatic Portosystemic Shunt, TIPS) лежит разгрузка воротной вены, путем формирования внутрипеченочного шунта — stent-graft (стента с покрытием).

Цель исследования — продемонстрировать применение эндоваскулярной технологии остановки кровотечения у больного циррозом печени, осложненным портальной гипертензией.

Материалы и методы. Проанализированы результаты лечения больного с диагнозом «Цирроз печени, вирус С ассоциированный,

The increase in pressure in the portal vein system is primarily determined by a change in rheology in the inferior vena cava system or hepatic veins. Pathological obstruction of blood flow entails an increase in pressure in the portal vein system. The walls of the esophageal and gastric veins become thinner as a result of their overstretching (varicose veins) and become more susceptible to ruptures, which leads to bleeding. This complication of portal hypertension is extremely life-threatening compared to others. In individuals with decompensated liver cirrhosis, it becomes fatal in almost 80 % of cases due to severe hemodynamic disturbances owing to the profuse nature of bleeding. At the same time, existing pathological disturbances in the hemocoagulation and fibrinolysis system in patients with liver cirrhosis contribute to a significant decrease in the effectiveness of therapy even in the absence of a rupture of the vessel wall. Developing profuse bleeding aggravates the existing liver failure and, as a consequence, the prognosis of the disease outcome. The basis of the operation of transjugular intrahepatic portosystemic shunting (TIPS) is the unloading of the portal vein by forming an intrahepatic shunt — stent-graft (stent with coating).

Objective — the use of endovascular technology to stop bleeding in a patient with liver cirrhosis complicated by portal hypertension.

Materials and methods. The results of treatment of the patient with the diagnosis "Cirrhosis of the liver, virus C associated, class B according

Для цитирования: Цеймах Е.А., Макин А.А., Губаренко Е.Ю., Арутюнова А.К., Парфенова И.Н., Савеленок И.Д. СЛУЧАЙ УСПЕШНОГО ПРИМЕНЕНИЯ ЭНДОВАСКУЛЯРНОЙ ТЕХНОЛОГИИ ОСТАНОВКИ КРОВОТЕЧЕНИЯ У БОЛЬНОГО ЦИРРОЗОМ ПЕЧЕНИ, ОСЛОЖНЕННЫМ ПОРТАЛЬНОЙ ГИПЕРТЕНЗИЕЙ //ПОЛИТРАВМА / POLYTRAUMA. 2024. № 4. С. 68-74.

Режим доступа: http://poly-trauma.ru/index.php/pt/article/view/563

DOI: 10.24412/1819-1495-2024-4-68-74

класс B по Child-Pugh, кровотечение из варикозных вен пищевода», у которого была применена технология TIPS.

Результаты. Осложнений в послеоперационном периоде не отмечено. Рецидива кровотечений не было. Состояние пациента значительно улучшилось. По истечении трех месяцев с момента оперативного лечения установлена достаточная проходимость стент-шунта и снижение порто-кавального градиента давления.

Заключение. У пациента, которому выполнено TIPS, достигнуты положительные результаты лечения, что подтверждалось полным прекращением кровотока в варикозно-расширенных венах и снижением порто-кавального градиента.

Ключевые слова: цирроз печени; портальная гипертензия; кровотечение из варикозно-расширенных вен пищевода и желудка; трансъюгулярное внутрипеченочное портосистемное шунтирование

to Child-Pugh, bleeding from varicose veins of the esophagus", treated with TIPS technique, were analyzed.

Results. There were no complications in the postoperative period. There was no recurrence of bleeding. The patient's condition has improved significantly. After 3 months from the moment of surgical treatment, sufficient patency of the stent shunt and a decrease in the portocaval pressure gradient were observed.

Conclusion. The patient who underwent TIPS achieved positive treatment results, which was confirmed by a complete cessation of blood flow in varicose veins and a decrease in the portocaval gradient.

Keywords: cirrhosis of the liver; portal hypertension; bleeding from varicose veins of the esophagus and stomach; transjugular intrahepatic portosystemic bypass

Повышение давления в системе воротной вены обусловлено в первую очередь изменением реологии крови в системе нижней полой вены или печеночных венах. Патологическое затруднение кровотока влечет за собой увеличение давление в системе портальной вены (развитие портальной гиперетензии (ПГ)) [1–3]. В возникновении патологии сосудов портальной системы первостепенное значение имеют травмы, инфекции и воспалительные заболевания брюшной полости [2]. Стенки пищеводных и желудочных вен истончаются в результате их перерастяжения (варикозного расширения) и становятся более подвержены разрывам, что влечет возникновение кровотечения. Это осложнение ПГ по сравнению с другими крайне опасно для жизни [1, 3, 4], а у лиц с декомпенсацией цирроза печени становиться летальным практически в 80 % случаев из-за выраженных гемодинамических нарушений вследствие профузного характера [5–7]. При этом имеющиеся патологические нарушения в системе гемокоагуляции и фибринолиза у больных циррозом печени способствуют значительному снижению эффективности терапии даже при отсутствии разрыва стенки сосуда [8, 9]. Развивающееся профузное кровотечение усугубляет имеющуюся печеночную недостаточность и, как следствие, прогноз исхода болезни [5, 10]. Формирование ПГ приводит к ряду патологических состояний, а именно увеличению размеров селезенки с нарушением ее функции, скоплению жидкости в брюшной полости, органическому поражению головного мозга, варикозному расширению вен. Это обосновывает первостепенность снижения давления в системе воротной вены [5].

Высокотехнологичным и современным подходом в эндоваскулярном лечении ПГ является трансъюгулярное внутрипеченочное портосистемное шунтирование (Transjugular Interhepatic Portosystemic Shunt, TIPS), зарекомендовавшее себя как высокоэффективное [11]. В основе метода лежит разгрузка воротной вены путем формирования внутрипеченочного шунта — stent-graft (стента с покрытием). За основу работы взяты результаты первого тестирования метода TIPS.

Проведение данной работы одобрено локальным этическим комитетом ФГБОУ ВО АГМУ Минздрава России (протокол № 10 от 22.10.2023 г.).

КЛИНИЧЕСКОЕ НАБЛЮДЕНИЕ

Пациент 55 лет был доставлен бригадой скорой медицинской помощи в клинику в крайне тяжелом состоянии. Жалобы при поступлении: тошнота, неоднократная рвота с кровью, выраженная слабость, головокружение. Больной страдал вирусным гепатитом С, сахарным диабетом 2 типа. Около 4 лет назад был выставлен диагноз «Цирроз печени». Перенесенные операции: гемостаз с использованием зонда Блэкмора — Сенгстакена, лигирование варикозных вен пищевода эндоскопическим способом в 2020 и 2021 годах по поводу кровотечения.

Одновременно с проведением дооперационного обследования больной был транспортирован в операционную. Сознание ясное, цвет кожных покровов бледный, холодные на ощупь. При объективном обследовании дыхание прослушивалось по всем полям, везикулярное, без хрипов, частота 17 в минуту, сатурация — 97 % методом пульсоксиметрии, отмечена гипотония (105/55 мм рт. ст) и тахикардия (101 удар в минуту) со слабым напряжением пульса. При осмотре ротовой полости язык сухой с налетом, слизистая с кровоизлияниями петехиального характера. Живот мягкий, безболезненный, не вздут, без перитонеальных симптомов. Лабораторные данные отражены в таблице 1.

Электрокардиография: синусовая тахикардия с частотой сердечных сокращений 103 в минуту.

Из-за слабо выраженного периферического русла для проведения инфузионной терапии больному проведена катетеризация центральный вены. Для коррекции гемостаза введено: транексамовая кислота — 1000 мг, ренестил — 10 мг и омепразол — 80 мг внутривенно. Проведено переливание одногруппной эритроцитарной массы — 866 мл, назначены кристаллоиды.

Выполнена эзофагогастродуоденоскопия: проходимость пищевода сохранена. От средней трети пищевода до желудка варикозно-измененные вены до 0,9 см в диаметре, с истечением крови. Кардия не плотно смыкается, регургитации из желудка нет. В просвете желудка скудное количество свежеизлившейся крови. Слизистая оболочка бледного цвета, складки расправляются при накачивании воздуха. Определяются циркулярные волны

Таблица 1
Показатели лабораторных анализов при поступлении больного 55 лет в клинику
Table 1
Indicators of laboratory tests upon admission of the patient to the hospital

Общий анализ крови **General blood test**		**Биохимический анализ крови** **Biochemical blood analysis**		**Коагулограмма** **Coagulogram**		**Общий анализ мочи** **General urine analysis**	
Гемоглобин, г/л Hemoglobin, g/l	30	Общий белок, г/л Total protein, g/l	40.9	МНО, мин INR, min	2.01	Цвет Colour	желтая, мутная yellow, cloudy
Эритроциты, $\times 10^{12}$/л Red blood cells, $\times 10^{12}$/l	1.76	Глюкоза, ммоль/л Glucose, mmol/l	205	Фибриноген, г/л Fibrinogen, g/l	2.4	Удельный вес Specific gravity	1039
Гематокрит, % Hematocrit, %	9.6	Мочевина, ммоль/л Urea, mmol/l	18.2	АЧТВ, сек APTT, sec	25.5	Белок, г/л Protein, g/l	0.22
Лейкоциты, $\times 10^9$/л Leukocytes, $\times 10^9$/l	22	Креатинин, мкмоль/л Creatinine, mmol/l	91.7			Сахар Sugar	++
Томбоциты, $\times 10^9$/л Platelets, $\times 10^9$/l	139	Билирубин общий, мкмоль/л Total bilirubin, mmol/l	12.9			Кетоны Ketones	+++
		Билирубин прямой, мкмль/л Direct bilirubin, mmol/l	3.8			Лейкоциты, 1/мкл Leukocytes, 1/μl	260
		Калий, ммоль/л Potassium, mmol/l	3.7				
		Натрий, ммоль/л Sodium, mmol/l	143.6				

в антральном отделе. Угол желудка выражен. Форма привратника без особенностей. Двенадцатиперстная кишки не изменена, с лизированной кровью. Заключение: варикозное расширение вен пищевода с кровотечением.

В экстренном порядке для нормализации гемостаза с использованием лидокаина 2% установлен зонд Блэкмора — Сенгстакена. Кровотечение остановлено. Пациент гемодинамически стабилен.

Ультразвуковое исследование органов брюшной полости: размеры печени, нижней полой, воротной и печеночных вен, желчного пузыря, холедоха, поджелудочной железы, почек, мочевого пузыря, брюшного отдела аорты без отклонений от нормы. Размер селезенки — 153 × 80 × 50 мм. Эхоструктура печени мелкозернистая. Выпот в брюшной полости. Заключение: увеличение эхоструктуры печени, размеров селезенки, асцит.

Больному выставлен клинический диагноз: «Цирроз печени, вирус С ассоциированный, класс В по Child-Pugh (9 баллов)». Клиническое осложнение: «ПГ, спленомегалия, асцит, варикозное расширение вен пищевода и желудка 3 степени, эрозивный эзофагит, кровотечение, острая постгеморрагическая анемия тяжелой степени». Клинический сопутствующий диагноз: «Сахарный диабет 2 типа».

Трансфузионная терапия продолжалась. Выполнена гемотрансфузия (1739 мл эритроцитарной массы). Рецидива кровотечения не было. Зонд Блэкмора — Сенгстакена убран. С учетом частых рецидивирующих кровотечений, асцита принято решение выполнить под местной анестезией (лидокаина 0,5% — 20 мл) трансюгулярное портокавальное шунтирование с применением аппарата Philips Azurion.

Методика TIPS выполнялась следующим образом. Вначале проводилась чрезкожная пункция внутренней яремной вены (рис. 1)

Рисунок 1
Чрезкожная пункция внутренней яремной вены справа
Figure 1
Percutaneous puncture of the internal jugular vein on the right

Рисунок 2
Флебограмма печеночной вены справа
Figure 2
Phlebogram of the hepatic vein on the right

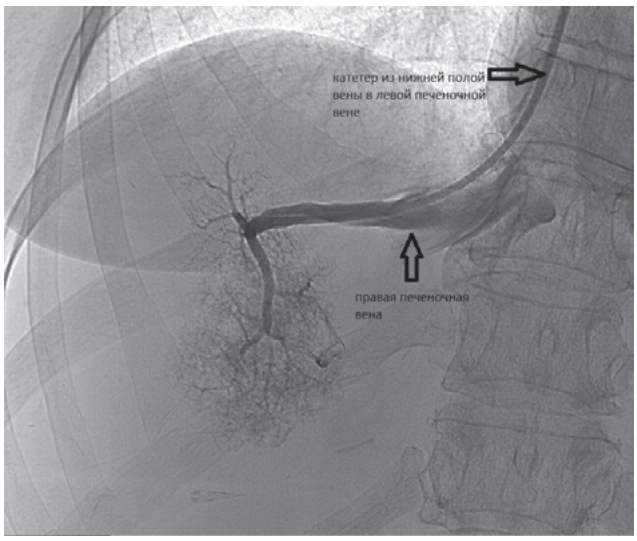

Рисунок 3
Возвратная портография
Figure 3
Return portography

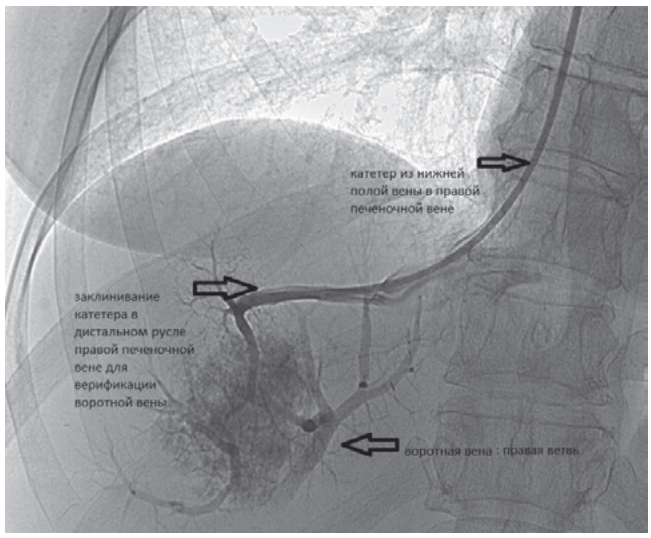

Рисунок 4
Возвратная портография прохождения иглы Rosch-Uchida в воротную вену из печеночной вены
Figure 4
Return portography of the passage of the Rosch-Uchida needle into the portal vein from the hepatic vein

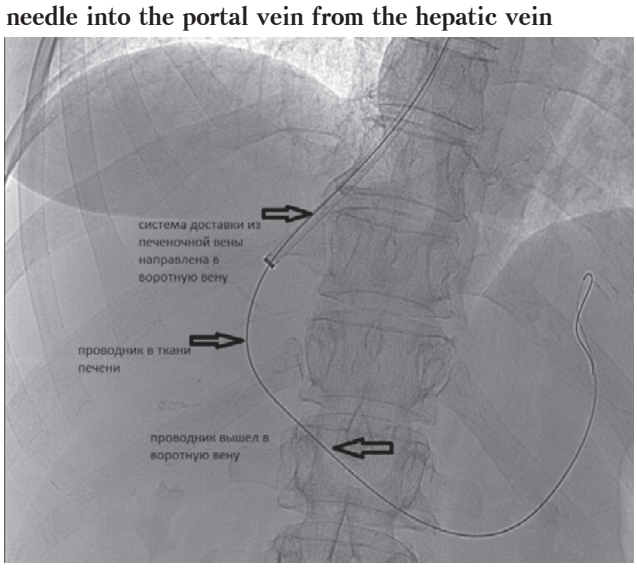

Рисунок 5
Предилятация баллонами высокого давления для создание внутрипеченочного канала
Figure 5
Pre-dilation with high-pressure cylinders to create an intrahepatic duct

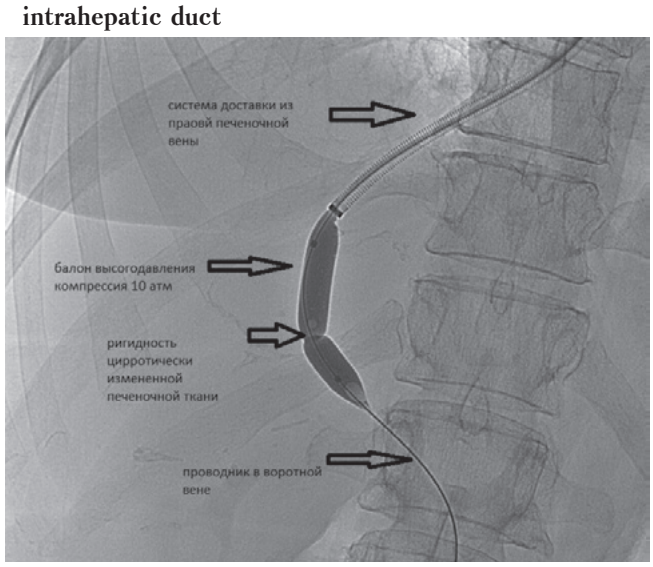

Следующим этапом осуществлялась флебография печеночной вены (рис. 2)

С помощью иглы Rosch-Uchida пунктировалась воротная вена через печеночную. Выполнена возвратная флебография портальной вены (рис. 3).

Далее создавался внутрипеченочный канал (так как цирротически измененная печеночная ткань обладает ригидностью) путем создания в портальной вене высокого давления за счет баллонов высокого давления, используемых для предрастяжения и пострастяжения вен (рис. 4, 5).

После этого устанавливался stent-graft (HANARO) размером 1 × 8–10 см, который раскрывался в печени. При этом длина варьировала относительно размера диастаза от бифуркации воротной вены до коллектора печеночной вены (рис. 6, 7).

Порто-фистуло-печеночная флебография проводилась как завершающий этап TIPS (рис. 8).

На контрольной портографии воротная вена визуализировалась, стент был проходим, желудочная вена закрыта спиралями, экстравазации контрастного вещества не наблюдалось (рис. 9).

В послеоперационном периоде состояние пациента было удовлетворительным, возникновения повторных кровотечений и других осложнений не отмечено, портокавальноый градиент — 0 мм рт. ст. Отмечалось улучшение лабораторных показателей (табл. 2).

Больной был выписан на амбулаторное лечение в поликлинику по месту жительства.

Рисунок 6
Флебограмма установки с раскрытием стент-графта в печени
Figure 6
Phlebogram of the installation with the opening of the stent graft in the liver

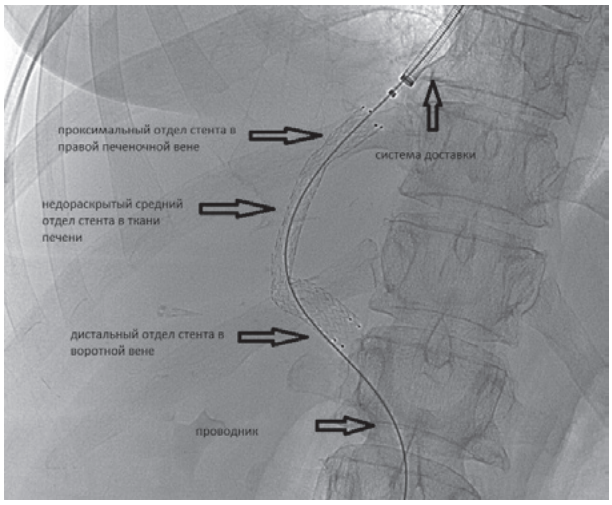

Рисунок 7
Постдилатация стента в ткани печени
Figure 7
Postdilation of the stent in liver tissue

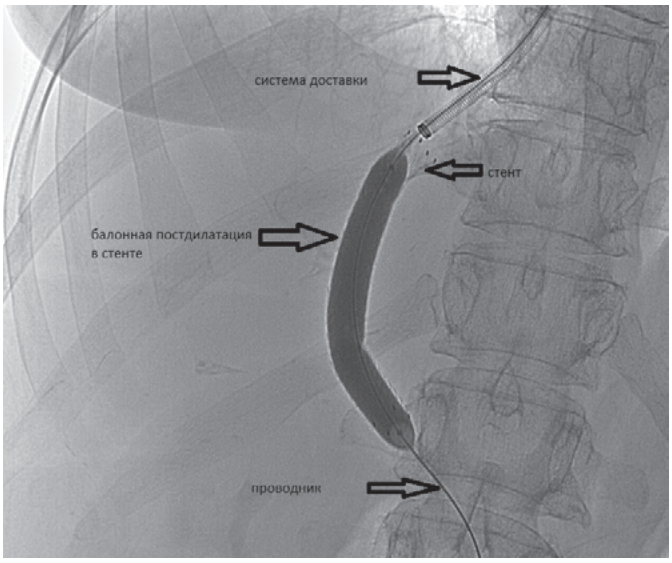

Рисунок 8
Порто-фистуло-печеночной флебография по окончании TIPS
Figure 8
Porto-fistula-hepatic phlebography at the end of TIPS

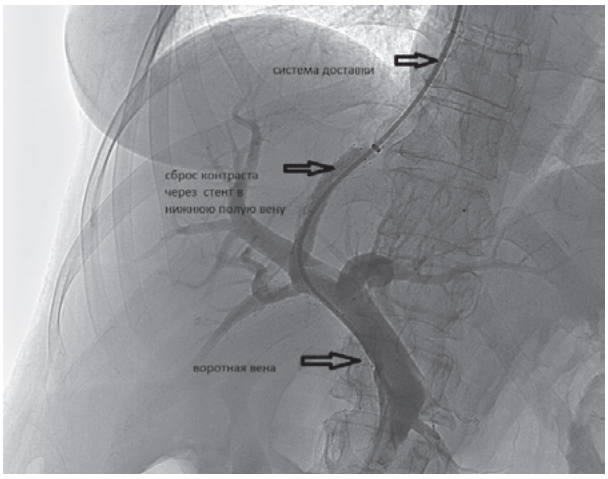

Рисунок 9
Послеоперационная порто-фистуло-печеночная флебография больного 56 лет
Figure 9
Postoperative porto-fistula-hepatic phlebography of a 56-year-old patient

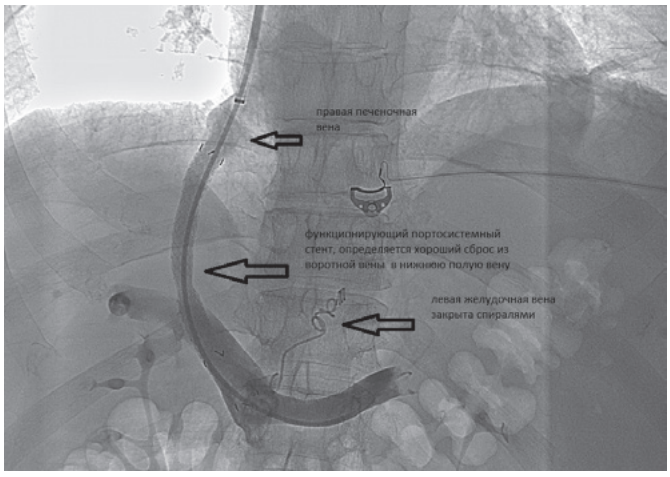

По истечении 3 месяцев с проведения операции проанализирована эффективность эндоскопического метода лечения у больного. На контрольном УЗИ органов брюшной полости и КТ с контрастированием отмечена достаточная проходимость стент-шунта и снижение порто-кавального градиента давления.

Исходя из вышеизложенного, можно сделать заключение о высокой эффективности и безопасности данного малоинвазивного метода лечения ПГ, показывающего хорошие результаты в раннем послеоперационном периоде.

ЗАКЛЮЧЕНИЕ

TIPS — современный высокотехнологичный и малотравматичный метод оперативного лечения у больных, страдающих циррозом печени, осложняющимся ПГ и рецидивирующими кровотечениями из варикозно-расширенных вен пищевода. Одновременно с TIPS возможно проведение эмболизации кардиальных вен желудка. У пациента, которому было выполнено TIPS, достигнуты положительные результаты лечения, что подтверждалось полным прекращением кровотока в варикозно-расширенных венах и снижением порто-кавального градиента.

Информация о финансировании и конфликте интересов

Работа является частью диссертационного исследования согласно плану научных исследований ФГБОУ ВО «Алтайский государственный медицинский университет» Минздрава России и финансирования не имела.

Авторы заявляют об отсутствии конфликта интересов.

Таблица 2
Показатели лабораторных анализов при выписке больного из клиники
Table 2
Indicators of laboratory tests at the patient's discharge from the hospital

Общий анализ крови **General blood test**		**Биохимический анализ крови** **Biochemical blood analysis**		**Коагулограмма** **Coagulogram**		**Общий анализ мочи** **General urine analysis**	
Гемоглобин, г/л Hemoglobin, g/l	105	α-амилаза α-amylase	20	МНО, мин NR, min	1.05	Цвет Colour	светлая, желтая yellow, light
Эритроциты, $\times 10^{12}$/л Red blood cells, $\times 10^{12}$/l	3.4	Глюкоза, ммоль/л Glucose, mmol/l	13.8	Фибриноген, г/л Fibrinogen, g/l	1.3	Удельный вес Specific gravity	1010
Гематокрит, % Hematocrit, %	28	Мочевина, ммоль/л Urea, mmol/l	2			Белок, г/л Protein, g/l	–
Лейкоциты, $\times 10^{9}$/л Leukocytes, $\times 10^{9}$/l	9.8	Креатинин, мкмоль/л Creatinine, mmol/l	41			Сахар Sugar	–
СОЭ, мм/ч ESR, mm/h	11	Билирубин общий, мкмоль/л Total bilirubin, mmol/l	25.7			Кетоны Ketones	–
		Билирубин прямой, мкмль/л Direct bilirubin, mmol/l	7.9			Лейкоциты, 1/мкл Leukocytes, 1/μl	–
		Калий, ммоль/л Potassium, mmol/l	3.1				
		Натрий, ммоль/л Sodium, mmol/l	133				

ЛИТЕРАТУРА / REFERENCES:

1. Durleshter VM, Korochanskaya NV, Gabriel' SA, Krushelnitsky VS, Khoronko YuV, Kovalevskaya OV, et al. Surgical treatment of cirrhosis of the liver: a multidisciplinary approach. Moscow, 2021. 120 p. Russian (Дурлештер В. М., Корочанская Н. В., Габриэль С. А., Крушельницкий В. С., Хоронько Ю. В., Ковалевская О. В. и др. Хирургическое лечение цирроза печени: мультидисциплинарный подход. Москва, 2021. 120 с.)
2. Paciora MD. Portal hypertension surgery. 2nd ed., supplemented. Tashkent. 1984. 467 p. Russian (Пациора М. Д. Хирургия портальной гипертензии. 2-е изд., доп. Ташкент,1984. 467 с.)
3. Iavarone M, D'Ambrosio R, Soria A, Triolo M, Pugliese N, Del Poggio P, et al. High rates of 30-day mortality in patients with cirrhosis and COVID-19. *J Hepatol.* 2020;73(5):1063-1071. doi: 10.1016/j.jhep.2020.06.001.
4. Ivashkin VT, Maevskaya MV, Zharkova MS, Zhigalova SB, Kitsenko EA, Manukyan GV, et al. Clinical recommendations of the Russian Society for the Study of the Liver and the Russian Gastroenterological Association for the diagnosis and treatment of fibrosis and cirrhosis of the liver and their complications. *Russian Journal of Gastroenterology, Hepatology, Coloproctology*. 2021;31(6):56-102. Russian (Ивашкин В. Т., Маевская М. В., Жаркова М. С., Жигалова С. Б., Киценко Е. А., Манукьян Г. В. и др. Клинические рекомендации Российского общества по изучению печени и Российской гастроэнтерологической ассоциации по диагностике и лечению фиброза и цирроза печени и их осложнений // Российский журнал гастроэнтерологии, гепатологии, колопроктологии. 2021. Т. 31, № 6. С. 56-102. https://doi.org/10.22416/1382-4376-2021-31-6-56-102)
5. Zatevahin II, Shipovskiy VN, Tsitsiashvili MSh, Monakhov DV. Portal hypertension: diagnosis and treatment. Moscow. 2015. 328 p. Russian (Затевахин И.И., Шиповский В.Н., Цициашвили М.Ш., Монахов Д.В. Портальная гипертензия: диагностика и лечение. Москва,2015. 328 с.)
6. Anisimov AYu, Vertkin AL, Devyatov AV, Dzizawa II, Ivashkin VT, Kitsenko EA, et al. Practical recommendations for the treatment of bleeding from varicose veins of the esophagus and stomach. *Moscow Surgical Journal*. 2013; (6): 41-54. Russian (Анисимов А. Ю., Верткин А. Л., Девятов А. В., Дзидзава И. И., Ивашкин В. Т., Киценко Е. А., и др. Практические рекомендации по лечению кровотечений из варикозно-расширенных вен пищевода и желудка // Московский хирургический журнал. 2013. № 6. С. 41-54.)
7. Urgent abdominal surgery: the guidelines for practicing physician. Edited by Zatevakhin II, Kirienko AI, Sazhin AV. 2nd edition. Moscow, 2022. 488 p. Russian (Неотложная абдоминальная хирургия: методическое руководство для практикующего врача / под ред. И. И. Затевахина, А. И. Кириенко, А.В. Сажина. 2-е изд. Москва, 2022. 488 с.)
8. Abdominal surgery. National leadership. Short edition / edited by II Zatevahin, AI Kirienko, VA Kubyshkin. Moscow. 2021. 912 p. Russian (Абдоминальная хирургия. Национальное руководство. Краткое издание / под ред. И. И. Затевахина, А. И. Кириенко, В. А. Кубышкина. Москва. 2021. 912 с.)
9. Luo SH, Zhou MM, Cai MJ, Han SL, Zhang XQ, Chu JG. Reduction of portosystemic gradient during transjugular intrahepatic portosystemic shunt achieves good outcome and reduces complications. *World J Gastroenterol*. 2023;29(15):2336-2348. doi: 10.3748/wjg.v29.i15.2336.
10. Cao J, Yao Z, Huo G, Liu Z, Tang Y, Huang J, et al. Analysis of transjugular intrahepatic portosystemic shunt by hemodynamic simulation. *Biomed Mater Eng*. 2024;35(1):27-37. doi: 10.3233/BME-230020.
11. Haukeland JW, Midgard H, Konopski Z, Sarna VK, Grøtta OJ, Kløw NE. Transjugular intrahepatic portosystemic shunt for portal hypertension. *Tidsskr Nor Laegeforen*. 2022;142(14). Norwegian. doi: 10.4045/tidsskr.21.0911.

Сведения об авторах:

Цеймах Е.А., д.м.н., профессор, заведующий кафедрой общей хирургии, оперативной хирургии и топографической анатомии ФГБОУ ВО АГМУ Минздрава России; врач-хирург второго хирургического отделения КГБУЗ «Краевая клиническая больница скорой медицинской помощи», г. Барнаул, Россия. https://orcid.org/0000-0002-0628-8688

Макин А.А., главный врач КГБУЗ «Краевая клиническая больница скорой медицинской помощи», г. Барнаул, Россия.

Губаренко Е.Ю., заведующий кабинетом рентгенэндоваскулярных методов диагностики и лечения, КГБУЗ «Краевая клиническая больница скорой медицинской помощи», г. Барнаул, Россия. https://orcid.org/0000-0002-7333-5915

Арутюнова А.К., заведующая гастроэнтерологическим отделением КГБУЗ «Краевая клиническая больница скорой медицинской помощи № 2», г. Барнаул, Россия.

Парфенова И.Н., заведующая рентгеновским отделением КГБУЗ «Краевая клиническая больница скорой медицинской помощи», г. Барнаул, Россия.

Савеленок И.Д., врач по рентгенэндоваскулярной диагностике и лечению КГБУЗ «Краевая клиническая больница скорой медицинской помощи», г. Барнаул, Россия.

Адрес для переписки:

Цеймах Евгений Александрович, пр-т Ленина, 40, г. Барнаул, Россия, 656038

E-mail: yea220257@mail.ru

Статья поступила в редакцию 14.10.2024
Рецензирование пройдено 17.10.2024
Подписано в печать 01.12.2024

Information about authors:

Tseymakh E.A., MD, PhD, professor, chief of department of general surgery, operative surgery and topographic anatomy, Altai State Medical University; surgeon of the second surgical department, Regional Clinical Hospital of Emergency Medical Care, Barnaul, Russia. https://orcid.org/0000-0002-0628-8688

Makin A.A., chief physician of Regional Clinical Hospital of Emergency Medical Care, Barnaul, Russia.

Gubarenko E.Yu., head of the office of X-ray endovascular methods of diagnosis and treatment, Regional Clinical Hospital of Emergency Medical Care, Barnaul, Russia. https://orcid.org/0000-0002-7333-5915

Arutyunova A.K., head of gastroenterology department, Regional Clinical Hospital of Emergency Medical Care No. 2, Barnaul, Russia.

Parfenova I.N., head of X-ray department, Regional Clinical Hospital of Emergency Medical Care, Barnaul, Russia.

Savelenok I.D., doctor of X-ray endovascular diagnostics and treatment, Regional Clinical Hospital of Emergency Medical Care, Barnaul, Russia.

Address for correspondence:

Tseymakh Evgeny Aleksandrovich, Lenina prospect, 40, Barnaul, Russia, 656038

E-mail: yea220257@mail.ru

Received 14.10.2024
Review completed 17.10.2024
Passed for printing 01.12.2024