

ОСТЕОСИНТЕЗ ПО ИЛИЗАРОВУ КАК САМОДОСТАТОЧНЫЙ МЕТОД ЛЕЧЕНИЯ ПЕРЕЛОМОВ КОСТЕЙ ГОЛЕНИ

OSTEOSYNTHESIS ACCORDING TO ILIZAROV AS A SELF-SUFFICIENT METHOD FOR TREATMENT OF SHIN BONES FRACTURES

Артемьев А.А. Artemyev A.A.
Брижань Л.К. Brizan L.K.
Давыдов Д.В. Davydov D.V.
Ивашкин А.Н. Ivashkin A.N.
Григорьев М.А. Grigoryev M.A.
Хассан Мохаммед Х.Ю. Hassan Mokhammed Kh.Yu.
Кашуб А.М. Kashoob A.M.
Гянджалиев Р.А. Gyandzhaliev R.A.

ФГБУ «Главный военный клинический госпиталь имени академика Н.Н. Бурденко» Министерства обороны Российской Федерации,

Медицинский институт непрерывного образования ФГБУ ВО МГУПП,

ГБУЗ «ГКБ им. В.В. Виноградова ДЗМ»,

Российский университет дружбы народов, г. Москва, Россия

Academician N.N. Burdenko Main Military Clinical Hospital,

Medical Institute of Continuous Education of Moscow State University of Food Manufacturing,

V.V. Vinogradov City Clinical Hospital of Moscow Healthcare Department,

Peoples' Friendship University of Russia, Moscow, Russia

Переломы костей голени являются наиболее часто встречающейся травмой скелета. Для лечения используются практически все известные виды остеосинтеза. Применение метода Илизарова сопряжено с определенными трудностями, связанными с особенностями послеоперационного наблюдения.

Цель работы – обобщение многолетнего опыта применения метода Илизарова при лечении диафизарных переломов костей голени, оптимизация методики, анализ проблем, оценка перспектив развития метода.

Материал и методы. Представлен опыт лечения 57 пациентов с диафизарными переломами костей голени. Всем пациентам выполнили остеосинтез по Илизарову с использованием стержневых и спице-стержневых аппаратов. Оценивали динамику восстановления нагрузки, сроки демонтажа аппаратов, количество и тяжесть осложнений.

Результаты и обсуждение. Сроки восстановления нагрузок были следующие: 25 % – 5,4 ± 1,4 дня; 50 % – 34,7 ± 11,2 дня; 100 % – 76,2 ± 17,6 дня. Сроки демонтажа аппарата – 155 ± 37,3 дня. Минимальный срок от остеосинтеза до демонтажа аппарата составил 95 дней, максимальный – 278.

В процессе лечения рассматриваемой группы пациентов встретились два вида осложнений: воспаление мягких тканей в местах выхода спиц у 24 (42,1 %) и замедленное сращение у 1 (1,8 %) пациента.

Выводы. Оптимальным является использование спице-стержневых конструкций. Операция остеосинтеза предполагает выполнение предварительной репозиции. Особенностью послеоперационного периода является постоянный контроль и взаимодействие врача и пациента.

Shin fractures are the most common skeletal injuries. Practically all known types of osteosynthesis are used for treatment. The use of the Ilizarov method is associated with certain difficulties relating to the peculiarities of postoperative observation.

Objective – to generalize the long-term experience of using the Ilizarov method in the treatment of diaphyseal fractures of the shin bones, to optimize the technique, analyze problems and assess the prospects for the development of the method.

Materials and methods. The experience with treating 57 patients with diaphyseal fractures of the shin bones is presented. All patients underwent Ilizarov osteosynthesis using rod and spoke-rod devices. The dynamics of load recovery, the timing of dismantling the apparatus, the number and severity of complications were assessed.

Results. The recovery times for the loads were as follows: 25 % – 5.4 ± 1.4 days; 50 % – 34.7 ± 11.2 days; 100 % – 76.2 ± 17.6 days. The time for dismantling the apparatus is 155 ± 37.3 days. The minimum period from osteosynthesis to the dismantling of the apparatus was 95 days, the maximum – 278 days.

During the treatment of the group of patients under consideration, two types of complications were encountered: inflammation of the soft tissues at the points of exit of the wires in 24 (42.1 %) and delayed fusion in 1 (1.8 %) patient.

Conclusion. The use of spoke-rod structures is optimal. The osteosynthesis operation involves performing a preliminary reduction. A feature of the postoperative period is constant monitoring and interaction between the doctor and the patient. Osteosynthesis according to Iliza-

Для цитирования: Артемьев А.А., Брижань Л.К., Давыдов Д.В., Ивашкин А.Н., Григорьев М.А., Хассан Мохаммед Х.Ю., Кашуб А.М., Гянджалиев Р.А. ОСТЕОСИНТЕЗ ПО ИЛИЗАРОВУ КАК САМОДОСТАТОЧНЫЙ МЕТОД ЛЕЧЕНИЯ ПЕРЕЛОМОВ КОСТЕЙ ГОЛЕНИ //ПОЛИТРАВМА / POLYTRAUMA. 2021. № 1, С. 51-59.

Режим доступа: <http://poly-trauma.ru/index.php/pt/article/view/274>

DOI: 10.24411/1819-1495-2021-10006

Остеосинтез по Илизарову при лечении пациентов с переломами костей голени является самодостаточным методом, обеспечивающим точную репозицию, стабильную фиксацию и получение хороших анатомических и функциональных результатов.

Ключевые слова: переломы большеберцовой кости; закрытый перелом; техника Илизарова; метод Илизарова.

rov in the treatment of patients with fractures of the shin bones is a self-sufficient method that provides accurate reposition, stable fixation and good anatomical and functional results.

Key words: tibial fractures; closed fracture; Ilizarov technic; Ilizarov method.

Диафизарные переломы костей голени — наиболее часто встречающаяся травма скелета, которая составляет 16,9-18,7 случаев на 100 000 населения [1-3]. Анатомо-функциональной особенностью голени является то, что две кости, большеберцовая и малоберцовая, формирующие скелет сегмента, имеют совершенно разную функцию. Опороспособность голени определяется большеберцовой костью (ББК), малоберцовая кость (МБК) фактически является рудиментом и лишь участвует в образовании голеностопного сустава [4]. Поэтому основная задача травматолога при переломах — добиться консолидации ББК. Это снижает требования к точности сопоставления и необходимости фиксации отломков МБК. Относительно небольшой массив мягких тканей, поверхностное расположение кости, возможность использования различных в равной степени удобных доступов способствовали тому, что на голени нашли свое применение практически все известные методы лечения переломов. Тенденцией последних лет является приоритетное использование хирургических техник, приверженцы которых считают каждую из них методом выбора или золотым стандартом [5, 6].

Пик расцвета метода Илизарова пришелся на 60-90-е годы прошлого века. К этому периоду относится большинство публикаций, посвященных применению аппарата Илизарова при лечении переломов костей голени [7, 8]. Отличительной особенностью методики являлось использование преимущественно спицевых конструкций, что в значительной мере ограничивало возможности метода, усложняло его и приводило к значительному количеству осложнений. Все это способствовало тому, что метод Илизарова зарекомендовал себя как сложный, опасный и «недружелюбный» по отношению к пациенту. До сих пор мнение о снижении

качества жизни в процессе лечения является серьезным аргументом в руках конкурентов и противников метода. Конкуренция на рынке медицинских услуг привела к тому, что остеосинтез по Илизарову как самостоятельный метод лечения неосложненных переломов костей голени применяется крайне редко, в отличие, например, от интрамедуллярного или накостного остеосинтеза. Среди причин сложившейся ситуации, помимо уже указанных выше, можно назвать трудности интеграции метода Илизарова в современную систему оказания помощи пациентам травматологического профиля, пробелы в организации подготовки специалистов и отсутствие учебно-методической литературы. Опубликованное нами в 2003 году единственное на эту актуальную тему научно-практическое издание «Метод Илизарова в лечении диафизарных переломов костей голени» [4] морально устарело, и данная статья фактически является его дополнением с учетом технологических достижений последних лет.

Метод Илизарова традиционно используется при лечении тяжелых открытых переломов, сопровождающихся дефектами тканей или гнойными осложнениями [9, 10]. Большинство современных публикаций на эту тему выходит из стран «третьего мира». Тем более неожиданной и фактически единственной в своем роде оказалась публикация в журнале *Injury* (2017 г.) авторов из Великобритании «Закрытые переломы диафиза большеберцовой кости, леченные по методу Илизарова: десятилетняя серия клинических случаев» [11]. При лечении 76 пациентов с закрытыми диафизарными переломами костей голени авторы получили следующие результаты: сращение во всех случаях; время до наступления консолидации 148 (55-398) дней; неправильное сращение 5 %; глубокая инфекция в области проведения

спиц и стержней 1,3 %. Из особенностей авторы отмечают трудности, возникшие у 59 % пациентов при уходе за аппаратом. Особое внимание уделено отсутствию болей в области коленного сустава, которые характерны для интрамедуллярного остеосинтеза.

В значительной мере эта публикация послужила поводом для анализа собственных результатов использования метода Илизарова при лечении пациентов с неосложненными переломами костей голени. Возникли определенные трудности с выделением в отдельную сопоставимую по количеству наблюдений группу пациентов с закрытыми переломами. Поэтому определенным допуском явилось включение в исследуемую группу пациентов с открытыми переломами (I и II типа по классификации Gustilo R.V. и Anderson J.T.).

Цель работы — обобщение опыта применения метода Илизарова при лечении диафизарных переломов костей голени, оптимизация методики, анализ проблем, оценка перспектив развития метода.

МАТЕРИАЛ И МЕТОДЫ

Основу работы составили 57 случаев применения метода Илизарова у пострадавших с диафизарными переломами костей голени в период с 2015 по 2020 год. Мужчин было 33 (57,9 %), женщин 24 (42,1 %). Средний возраст составил $32,5 \pm 11,6$ (min 15 лет, max 63 года). У 9 (15,8 %) пациентов повреждения имели сочетанный характер, при этом скелетная травма была ведущей, в 5 (8,8 %) случаях переломы были множественными, в остальных 43 (75,4 %) случаях — изолированными. Указанныеотягощающие факторы не оказали существенного влияния на режим активности и сроки восстановления пострадавших.

Всем пациентам выполнили остеосинтез голени аппаратом Илизарова. Аппараты монтировали до

операции, подбирая детали по размеру, исходя из длины и окружности сегмента. Оценивали такие показатели, как сроки начала ранней (25 %), средней (50 %) и полной нагрузки (100 %), а также сроки демонтажа аппаратов Илизарова. Также учитывали осложнения. Степень повреждения мягких тканей оценивали по классификации Gustilo R.B. и Anderson J.T. [12].

Критерии включения: возраст старше 15 лет; диафизарные внесуставные переломы костей голени закрытые или открытые I и II типа по классификации Gustilo R.B. и Anderson J.T. Критерии исключения: возраст моложе 15 лет; внутрисуставные переломы костей голени; открытые переломы III типа по классификации Gustilo R.B. и Anderson J.T.

Особенностью рассматриваемой группы пациентов явилось то, что часть из них – 34 (59,6 %) – были переведены из других лечебных учреждений, преимущественно с уже выполненной временной фиксацией стержневыми аппаратами. Это оказало определенное влияние на лечебную тактику. С учетом того, что большинству пациентов (27 (47,4 %)) ранее уже был выполнен остеосинтез, мы разработали вариант остеосинтеза аппаратами Илизарова без демонтажа ранее установленных стержневых аппаратов. Лишь после закрепления аппарата Илизарова в дистальном и проксимальном кольцах демонтировали стержневой фиксатор (рис. 1). Такой вариант уменьшает время операции и позволяет сократить состав операционной бригады.

В остальных случаях для предварительной репозиции на операционном столе применяли дистракционное устройство собственной конструкции, которое имеет универсальное крепление ко всем современным хирургическим столам и позволяет выполнять закрытую репозицию путем вытяжения за пяточную кость при наличии противоупора в нижней трети бедра. В основе успешной реализации данной техники репозиции лежит классический принцип сопоставления периферического фрагмента по центральному [4].

Вопреки устоявшемуся мнению о том, что использование внешнего остеосинтеза по Илизарову предполагает только закрытую репозицию, мы часто использовали открытую репозицию при интерпозиции мягких тканей между фрагментами или наличии раны в области перелома (табл. 1).

ней, ненужной и даже порочной операций.

В таблице 2 представлено распределение пациентов по виду иммобилизации конечности до операции. Идеальным вариантом представляется транспортная иммобилизация, наложенная бригадой скорой помощи или в приемном отделении с

Таблица 1
Распределение пациентов по виду репозиции и типу повреждения мягких тканей (по классификации Gustilo R.B. и Anderson J.T., 1976)
Table 1
Distribution of patients according to reposition type and soft tissue injury type (according to classification by Gustilo R.B. and Anderson J.T., 1976)

Тип перелома Fracture type	Репозиция Reposition		Всего Total
	Закрытая Closed	Открытая Opened	
Закрытый / Closed	18 (31.6 %)	1 (1.8 %)	19 (33.3 %)
I тип / type I	22 (38.6 %)	5 (8.8 %)	27 (47.4 %)
II тип / type II	5 (8.8 %)	6 (10.5 %)	11 (19.3 %)
Итого / Total	45 (78.9 %)	12 (21,1 %)	57 (100 %)

При выполнении открытой репозиции для сохранения правильного положения костных фрагментов в процессе остеосинтеза аппаратом Илизарова выполняли временную фиксацию перекрещивающимися спицами. Продолжительность операции достоверно не зависела от вида репозиции. При выполнении закрытой репозиции длительность операции была $1,2 \pm 0,4$ часа, при открытой репозиции – $1,4 \pm 0,5$ часа.

РЕЗУЛЬТАТЫ И ОБСУЖДЕНИЕ

Современной тенденцией оказания помощи пострадавшим с переломами костей голени является выполнение при поступлении первичного временного остеосинтеза стержневыми аппаратами. Данный вид фиксации был разработан для оказания помощи пострадавшим с сочетанной травмой и множественными переломами. Однако очень часто стержневые аппараты накладывают сразу при поступлении пациентам с изолированными переломами костей голени, не устраняя грубое смещение костных фрагментов. Применительно к технологии внешнего остеосинтеза по Илизарову такая промежуточная внешняя фиксация является лиш-

целью обездвиживания конечности на короткий период (несколько часов) предоперационной подготовки и обследования. Такой подход является наиболее рациональным, однако требует согласованной работы соответствующих подразделений лечебного учреждения и наличия в составе дежурной бригады травматолога, в совершенстве владеющего методикой наложения аппарата Илизарова.

Представленные в таблице данные говорят о том, что предпочтение отдавалось отсроченному использованию метода Илизарова. Иммобилизация гипсовой лонгетой, скелетным вытяжением или стержневым аппаратом – все это формальные признаки отказа от выполнения остеосинтеза по Илизарову непосредственно в день поступления и перевода пострадавших из категории экстренных в категорию условно плановых пациентов. Такой подход не является рациональным, поскольку приводит к дополнительному расходованию ресурсов (увеличению койко-дня, лишним операциям и манипуляциям и пр.) Выполнение остеосинтеза по Илизарову как окончательного и самодостаточного метода лечения обеспечивает стабильную фиксацию и идеальную репозицию

независимо от степени местных повреждений, смещения отломков и состояния мягких тканей. В этом принципиальное отличие аппарата Илизарова от погружных конструкций, использование которых ограничено случаями хорошего состояния мягких тканей.

Особенностью внешнего остеосинтеза по Илизарову является возможность коррекции положения костных фрагментов в послеоперационном периоде без дополнительных инвазивных манипуляций [4, 13]. Необходимость в этом возникает в тех случаях, когда удовлетворительная репозиция не была достигнута во время операции или произошло вторичное смещение фрагментов в послеопера-

Таблица 2
Распределение пациентов по виду временной иммобилизации до выполнения остеосинтеза по Илизарову
Table 2
Distribution of patients according to a type of temporary immobilization before osteosynthesis according to Ilizarov

Вид иммобилизации до операции Immobilization type before surgery	Количество пациентов Number of patients	Койко-день Bed-days
Транспортная Transport	9 (15.8 %)	6.8 ± 2.1
Гипсовая лонгета Plaster cast	6 (10.5 %)	13.3 ± 4.2
Скелетное вытяжение Skeletal traction	15 (26.3 %)	12.1 ± 3.9
Стержневой аппарат Rod device	27 (47.4 %)	16.1 ± 4.9
Итого Total	57 (100 %)	13.9 ± 5.1

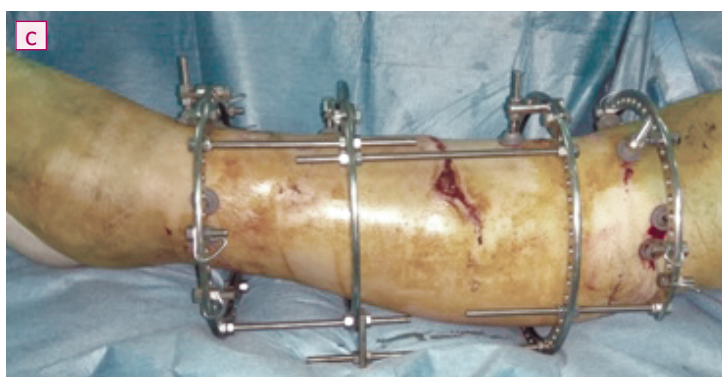
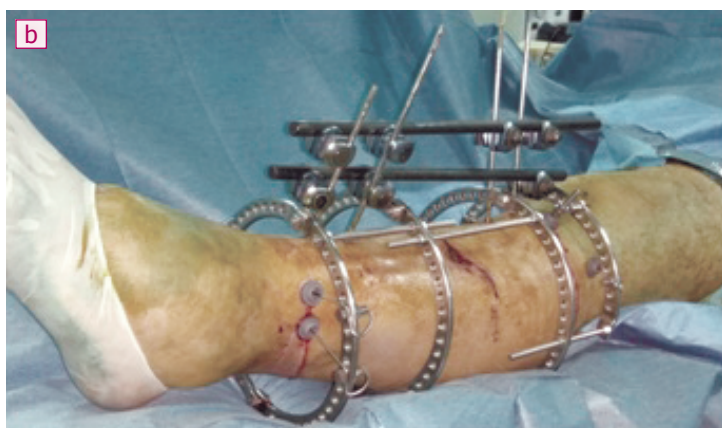
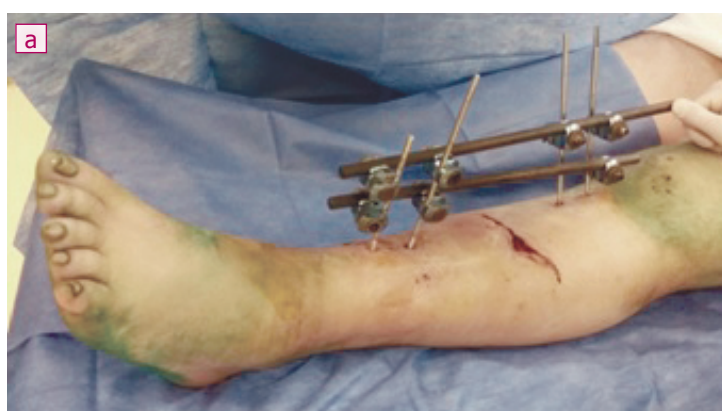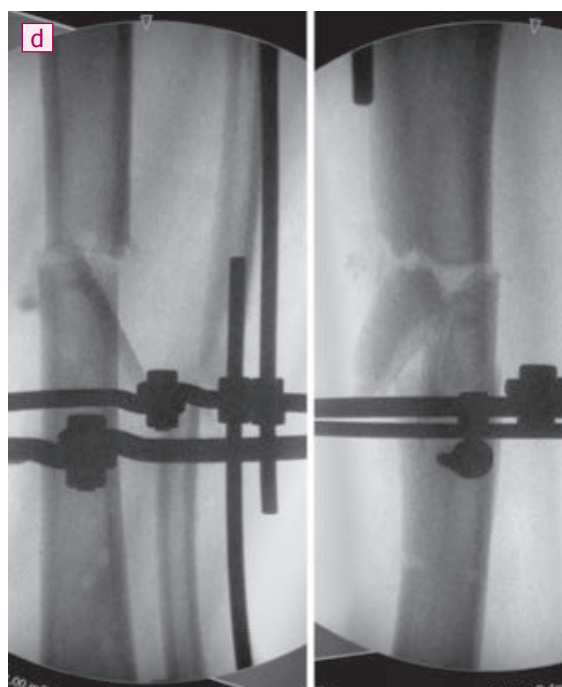


Рисунок 1

Пациент с диагнозом «Открытый перелом костей левой голени»: а) внешний вид после остеосинтеза стержневым фиксатором; б) внешний вид после наложения аппарата Илизарова без демонтажа стержневого фиксатора; в) внешний вид после демонтажа стержневого фиксатора; д) рентгенограммы после репозиции аппаратом Илизарова
Figure 1

A patient with diagnosis «Opened fracture of the left leg»: a) appearance after osteosynthesis with rod fixator; b) appearance after application of Ilizarov device without dismantling of rod fixator; c) appearance after dismantling of rod fixator; d) X-ray images after reposition with Ilizarov device



ционном периоде. В представленных наблюдениях такие дополнительные манипуляции потребовались 14 (24,6 %) пациентам и были выполнены через 1-3 месяца после операции в амбулаторных условиях в рамках контрольного обследования.

В рассматриваемой группе широко применяли стержни-шурупы диаметром 4,5-5 мм в качестве чрескостно проводимых элементов. Так, у 51 (89,5 %) пациента использовали спице-стержневые конструкции, у 6 (10,5 %) пациентов — чисто стержневые конструкции в сочетании с циркулярными опорами. Ни в одном случае не использовали чисто спицевые конструкции. С формальной точки зрения такие фиксаторы не являются в классическом понимании аппаратом Илизарова, основным признаком которого является наличие перекрещивающихся спиц [14]. Однако реализация основных принципов Г.А. Илизарова является обоснованием того, что применяемый метод носит его имя. Использование же стержней-шурупов вместо спиц позволяет значительно снизить количество воспалительных явлений за счет снижения как минимум вдвое участков перфорации мягких тканей, а также за счет исключения смещения аппарата (по стержню кость не скользит, в отличие от спицы).

Сроки восстановления нагрузок были следующие: 25 % — $5,4 \pm 1,4$ дня; 50 % — $34,7 \pm 11,2$ дня; 100 % — $76,2 \pm 17,6$ дня. Сроки демонтажа аппарата — $155 \pm 37,3$ дня. Минимальный срок от остеосинтеза до демонтажа аппарата составил 95 дней, максимальный — 278.

В процессе лечения рассматриваемой группы пациентов встретились два вида осложнений: воспаление мягких тканей в местах выхода спиц у 24 (42,1 %) и замедленное сращение у 1 (1,8 %) пациента. Развитие воспалительных явлений в местах выхода чрескостно проводимых элементов является слабым местом внешнего остеосинтеза. Учитывая потенциальную возможность развития воспалительных явлений, мы в каждом кольце старались провести по 1 «запасному» элементу. В случае возникновения

воспаления назначали антибиотики и при безуспешности консервативного лечения извлекали спицу или стержень, в области которого развилось воспаление. Это позволило купировать воспаление в амбулаторных условиях и избежать ослабления конструкции. Единственный случай повторной госпитализации потребовался для оптимизации условий сращения у пациентки с винтообразным переломом костей голени, у которой через 5 месяцев после операции отсутствовали признаки консолидации. Причиной явилась интерпозиция мягких тканей. Не снимая установленного ранее внешнего аппарата, резецировали концы фрагментов, обеспечили плотный контакт на стыке отломков, что привело к сращению в течение 3 месяцев.

Клинический пример. Пациентка 32 лет переведена из другого лечебного учреждения через 8 дней после получения травмы с диагнозом: «Закрытый перелом бедренной кости и открытый перелом берцовых костей слева» (рис. 2). Травма получена в результате падения со снегохода. При поступлении было наложено скелетное втяжение, в процессе транспортировки — гипсовые лонгеты. Остеосинтез левой бедренной кости блокируемым штифтом и левой большеберцовой кости аппаратом Илизарова выполнили на 13-е сутки после получения травмы. Начала ходить с помощью костылей на 2-е сутки после операции, нагрузка 25 % через две недели, 50 % — через 1 месяц. Полностью нагружать конечность и ходить с помощью трости начала через 2 месяца после операции. Аппарат демонтировали через 3,5 месяца после операции. На момент снятия аппарата дефицит сгибания в коленном суставе 20° , движения в голеностопном суставе — в полном объеме. Движения в коленном суставе полностью восстановились в течение 1 месяца после снятия аппарата.

Таким образом, из 57 случаев переломов костей голени только в 1 (1,8 %) потребовалось повторное хирургическое вмешательство, которое завершилось получением хорошего анатомического и функционального результата.

ДИСКУССИЯ

По опыту использования метода Илизарова в современных условиях необходимо отметить ряд проблем, в первую очередь, организационного характера. Современная система оказания помощи пациентам адаптирована под определенные технологии, основной целью которых является сокращение пребывания пациентов в стационаре и ранняя активизация пациентов до наступления сращения (если говорить о лечении переломов). Метод Илизарова удовлетворяет этим требованиям, однако, в отличие от внутренних методов остеосинтеза, требует постоянного контроля и взаимодействия лечащего врача и пациента. Это является основным организационным барьером, препятствующим получению хороших результатов при использовании внешнего остеосинтеза как самостоятельного метода лечения. В рассматриваемой группе пациентов во всех случаях был обеспечен постоянный контакт врача и пациента за счет того, что часть пострадавших лечилась в ведомственных лечебных учреждениях, часть услуг оказывалась в частных клиниках. Анализ ситуации показывает, что оказание помощи таким пациентам исключительно в рамках системы ОМС неизбежно привело бы к увеличению количества осложнений. Проблема заключается в том, что после относительно короткого периода лечения и выписки из стационара пациент формально обязан наблюдаться в поликлинике. Из-за этого утрачивается контакт пациента и травматолога, который его оперировал. В случае развития осложнений или возникновения каких-либо проблем пациент не может обратиться к оперировавшему его врачу. Скорее всего, именно это является основным сдерживающим фактором более широкого использования данной методики. Решение проблемы заключается в совершенствовании и оптимизации системы оказания помощи пациентам травматологического профиля и расширении методической базы образовательных учреждений [15].

С клинических позиций лечение аппаратом Илизарова сочетается в се-

бе достоинства как внешнего остеосинтеза стержневыми аппаратами, наиболее щадящего по отношению к мягким тканям, так и внутреннего остеосинтеза, обеспечивающего точную репозицию и стабильную фиксацию. Поэтому оптимальным является выполнение остеосинтеза аппаратом Илизарова непосред-

ственно в день госпитализации. Это позволяет более чем в два раза сократить койко-день и отказаться от временной фиксации стержневыми аппаратами, которая в настоящее время является одним из наиболее популярных элементов оказания неотложной помощи при поступлении пострадавших в стационар.

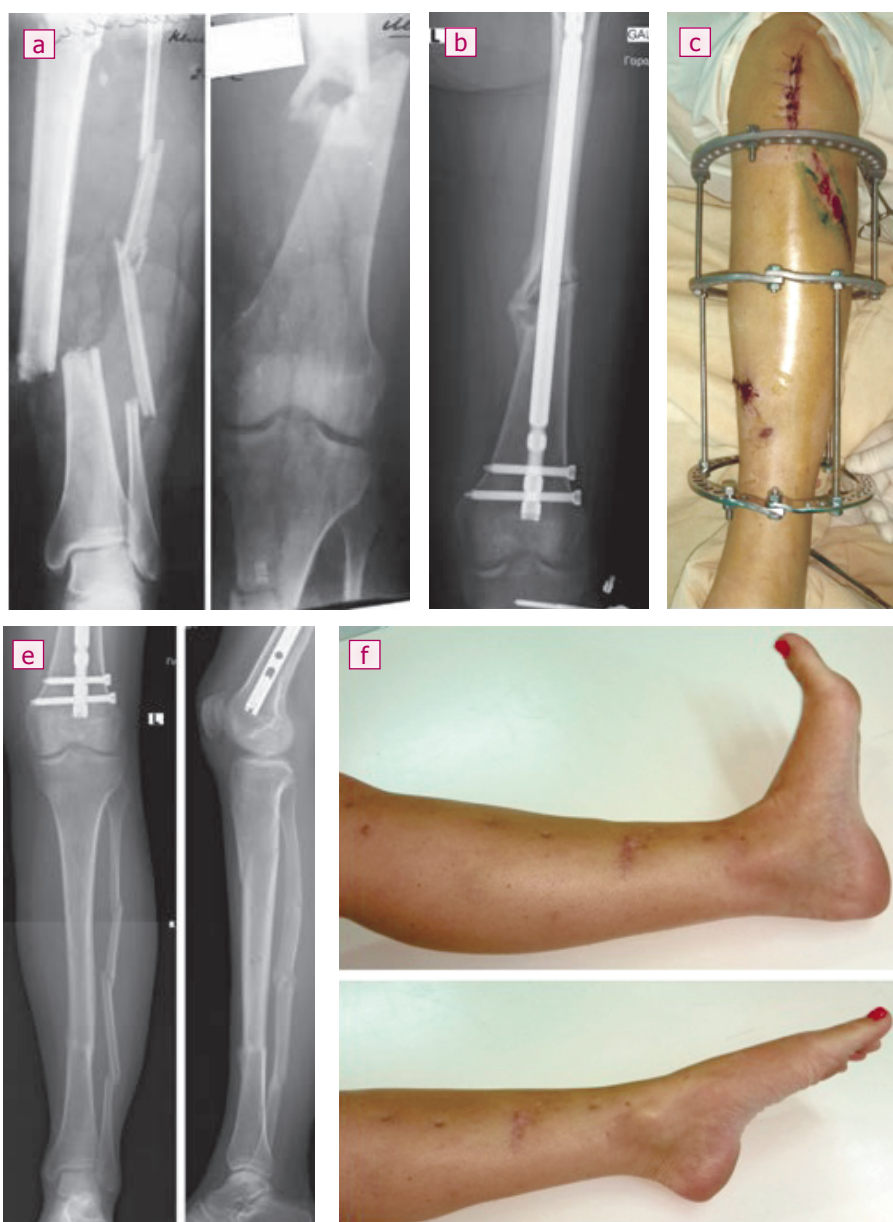Часто обсуждаемым вопросом является целесообразность использования внешнего остеосинтеза по Илизарову как единственного и окончательного метода лечения при широком внедрении такого на первый взгляд эффективного метода, как интрамедуллярный остеосинтез. Было бы не совсем корректным

Рисунок 2

Пациентка 32 лет с диагнозом «Закрытый перелом бедренной кости и открытый перелом берцовых костей слева»: а) рентгенограммы левого бедра и левой голени при поступлении; б) рентгенограмма левого бедра в прямой проекции после остеосинтеза штифтом; в) внешний вид голени во время операции; д) рентгенограммы левой голени после остеосинтеза аппаратом Илизарова; е) рентгенограммы левой голени через 4 месяца после демонтажа аппарата Илизарова (7,5 месяца после операции); ф) внешний вид голени через 4 месяца после демонтажа аппарата Илизарова, полное восстановление движений в голеностопном суставе

Figure 2

A patient, female, age of 32, with diagnosis "Closed fracture of femoral bone and opened fracture of shinbones to the left": a) X-ray images of left femur and left leg at admission; b) frontal X-ray image of left femur after fixation with nail; c) appearance of the leg during surgery; d) X-ray images of the left leg after fixation with Ilizarov device; e) X-ray images of the left leg after 4 months from dismantling of Ilizarov device (7.5 months after surgery); f) appearance of the leg after 4 months from dismantling of Ilizarov device, complete recovery of movements in ankle joint



при отсутствии контрольной группы оценивать этот метод, однако необходимо указать на целый ряд проблем, связанных с его применением. Даже при относительно небольшом по размеру хирургическом доступе внедрение массивной металлической конструкции (особенно с рассверливанием костномозгового канала) можно назвать малоинвазивной технологией с очень большой натяжкой. Это предъявляет дополнительные требования, направленные на снижение риска развития осложнений. К ним относится хорошее состояние мягких тканей, вынуждающее выполнять операцию в отсроченном периоде. При открытых переломах на штифт наносят цементную мантию с антибиотиком, что ослабляет конструкцию и значительно повышает стоимость расходов на лечение. Гнойные осложнения в виде остеомиелита, хотя встречаются и нечасто, представляют собой исключительно серьезную проблему. Характерным является болевой синдром в области коленного сустава в отдаленном периоде после интрамедуллярного остеосинтеза [16, 17]. Наличие массивного инородного тела заставляет многих больных прибегать к извлечению штифта. Представленный краткий и далеко неполный перечень особенностей применения интрамедуллярного остеосинтеза характеризует эту методику как далеко не беспроблемную.

В отличие от вышеописанной конкурирующей технологии, метод Илизарова лишен указанных недостатков. Это в прямом смысле без всяких оговорок (и фактический единственный) малоинвазивный метод, что минимизирует ри-

ски развития гнойных осложнений. Глубокая инфекция в виде так называемого спицевого остеомиелита встречается редко и поддается лечению, не влияя на окончательный результат и качество жизни [18]. Действительно часто встречающееся воспаление мягких тканей в местах выхода спиц и стержней также легко поддается лечению в амбулаторных условиях и является скорее не осложнением, а особенностью метода. Малая инвазивность, возможность идеальной репозиции в сочетании со стабильной фиксацией, низкая себестоимость лечения — все это серьезные аргументы в пользу более широкого применения технологии Илизарова. Сам метод является наглядным примером понятия «самодостаточный» — достаточно значительный сам по себе, имеющий самостоятельную ценность, либо способный обходиться собственными возможностями [19, 20]. Часто приводят один не очень убедительный аргумент против метода Илизарова: он сложен в использовании. Это легко преодолевается обучением и овладением методикой, примером чего отчасти является материал, представленный в данной статье.

ВЫВОДЫ

1. При выполнении остеосинтеза большеберцовой кости циркулярными аппаратами оптимальным является применение спице-стержневых или чисто стержневых конструкций, которые обеспечивают точную репозицию и стабильную фиксацию, уменьшая при этом вероятность развития воспалительных явлений в зоне контакта с мягкими тканями.

2. Операция наложения аппарата Илизарова предполагает выполнение предварительной репозиции. В зависимости от ранее выполненной временной фиксации сегмента возможно и целесообразно выполнять остеосинтез аппаратом Илизарова либо в положении вытяжения на специальной ортопедической приставке, либо в положении фиксации ранее наложенным стержневым аппаратом.
3. Особенностью применения метода Илизарова у пострадавших с переломами костей голени является необходимость постоянного контроля и взаимодействия врача и пациента. Такое взаимодействие не всегда укладывается в рамки современной системы оказания помощи пациентам травматологического профиля. Преодоление этой проблемы является залогом успешной реализации этой эффективной методики.
4. Остеосинтез по Илизарову при лечении пациентов с переломами костей голени является самодостаточным методом, обеспечивающим точную репозицию, стабильную фиксацию и получение хороших анатомических и функциональных результатов независимо от исходного состояния мягких тканей, величин смещения и сроков выполнения операции.

Информация о финансировании и конфликте интересов

Исследование не имело спонсорской поддержки.

Авторы декларируют отсутствие явных и потенциальных конфликтов интересов, связанных с публикацией настоящей статьи.

ЛИТЕРАТУРА / REFERENCES:

1. Court-Brown CM, McBurnie J. The epidemiology of tibial fractures. *J. Bone Jt. Surg.* 1995; 77(3): 417-421.
2. Weiss RJ, Montgomery SM, Ehlin A, Al Dabbagh Z, Stark A, Jansson KA. Decreasing incidence of tibial shaft fractures between 1998 and 2004: information based on 10,627 Swedish inpatients. *Acta Orthop.* 2008; 79(4): 526-33. doi: 10.1080/17453670710015535.
3. Larsen P, Elsoe R, Hansen SH, Graven-Nielsen T, Laessoe U, Rasmussen S. Incidence and epidemiology of tibial shaft fractures. *Injury.* 2015; 46(4): 746-750. doi: 10.1016/j.injury.2014.12.027.
4. Khrupkin VI, Artemiev AA, Popov VV, Ivashkin AN. Ilizarov's method in the treatment of diaphyseal fractures of the leg bones. Moscow: Geotar-med, 2004. 96 p. Russian (Хрупкин В.И., Артемьев А.А., Попов В.В., Ивашкин А.Н. Метод Илизарова в лечении диафизарных переломов костей голени. Москва: ГЭОТАР-мед, 2004. 96 с.)
5. Mashtalov VD, Mytsykov RYu. Minimally invasive osteosynthesis with intramedullary pins with blocking – the method of choice for fractures of long bones. *Chief Physician of the South of Russia.* 2008; 4(16): 19-21. Russian (Машталов В.Д., Мыцыков Р.Ю. Малоинвазивный остеосинтез интрамедуллярными штифтами с блокированием – метод выбора при переломах длинных трубчатых костей // Главный врач Юга России. 2008. № 4(16). С. 19-21.)
6. Chelnokov AN, Bekreev DA. Intramedullary osteosynthesis in fractures of the upper third of the tibia – a technique based on transosseous osteosynthesis. *Genius of Orthopedics.* 2011; (2): 102-106. Russian (Челноков А.Н., Бекреев Д.А. Интрамедуллярный остео-

синтез при переломах верхней трети большеберцовой кости – техника на основе чрескостного остеосинтеза //Гений ортопедии. 2011. № 2. С. 102-106.)

7. Gritsanov AI. Substantiation of transosseous osteosynthesis of closed comminuted fractures of the limb bones (experimental study). *Military Medical Journal*. 1988; (2): 38-42. Russian (Грицанов А.И. Обоснование чрескостного остеосинтеза закрытых оскольчатых переломов костей конечностей (экспериментальное исследование) //Военно-медицинский журнал. 1988. № 2. С. 38-42.)
8. Shved SI, Sysenko YuM, Shchurov VA, Gorbachev LYu, Sveshnikov AA. Transosseous osteosynthesis according to Ilizarov in the treatment of patients with closed diaphyseal comminuted fractures of the shin bones. *Genius of Orthopedics*. 1999; (4): 63-66. Russian (Швед С.И., Сысенко Ю.М., Щуров В.А., Горбачева Л.Ю., Свешников А.А. Чрескостный остеосинтез по Илизарову при лечении пострадавших с закрытыми диафизарными оскольчатыми переломами костей голени //Гений ортопедии. 1999. № 4. С. 63-66.)
9. Bondarenko AV. Early transosseous osteosynthesis according to Ilizarov of open diaphyseal fractures of the shin bones as a factor in the prevention of complications and unfavorable outcomes in patients with polytrauma. *Genius of Orthopedics*. 2004; (1): 118-122. Russian (Бондаренко А.В. Ранний чрескостный остеосинтез по Илизарову открытых диафизарных переломов костей голени как фактор профилактики осложнений и неблагоприятных исходов у больных с политравмой //Гений Ортопедии. 2004. № 1. С. 118-122.)
10. Lerner A, Fodor L, Soudry M, Peled IJ, Herer D, Ullmann Y. Acute shortening: modular treatment modality for severe combined bone and soft tissue loss of the extremities. *J Trauma*. 2004; 57(3): 603-608. doi: 10.1097/01.ta.0000087888.01738.35.
11. May JD, Paavana T, McGregor-Riley J, Royston S. Closed tibial shaft fractures treated with the Ilizarov method: a ten year case series. *Injury*. 2017; 48(7): 1613-1615. doi: 10.1016/j.injury.2017.05.019.
12. Gustilo RB, Anderson JT. Prevention of infection in the treatment of one thousand and twenty-five open fractures of long bones: retrospective and prospective analyses. *J Bone Joint Surg Am*. 1976; 58: 453-458.
13. Golyakhovsky V, Frenkel V. Guidance on transosseousosteosynthesis by the Ilizarov method. Moscow: BINOM; Saint Petersburg: Nevsky Dialect, 1999. 267 p. Russian (Голяховский В., Френкель В. Руководство по чрескостному остеосинтезу методом Илизарова. Москва: БИНОМ; Санкт-Петербург: Невский Диалект, 1999. 267 с.)
14. Ilizarov GA. A way for bone union in fractures and a device for realization of this way: A.S. No. SU 98471 A1 USSR. No. 44962; application from 09.06.1952; published on 01.01.1954. Russian (Илизаров Г.А. Способ сращения костей при переломах и аппарат для осуществления этого способа: А.С. № SU 98471 A1 СССР. № 44962; заявл. 09.06.1952; опубл. 01.01.1954.)
15. Trishkin DV, Kryukov EV, Chuprina AP, Khominets VV, Brizhan LK, Davydov DV, et al. Evolution of the concept of medical care for victims with injuries to the musculoskeletal system. *Military Medical Journal*. 2020; (2): 4-11. Russian (Тришкин Д.В., Крюков Е.В., Чуприна А.П., Хоминец В.В., Брижань Л.К., Давыдов Д.В. и др. Эволюция концепции оказания медицинской помощи раненым и пострадавшим с повреждениями опорно-двигательного аппарата //Военно-медицинский журнал. 2020. № 2. С. 4-11.)
16. Court-Brown CM, Gustilo T, Shaw AD: knee pain after intramedullary tibial nailing: its incidence, etiology, and outcome. *J Orthop Trauma*. 1997; 11: 103-105.
17. Katsoulis E, Court-Brown C, Giannoudis PV. Incidence and aetiology of anterior knee pain after intramedullary nailing of the femur and tibia. *J Bone Joint Surg Br*. 2006; 88: 576-580.
18. Gayuk VD, Klyushin NM, Burnashov SI. Inflammation of the soft tissues around the transosseous elements and pin osteomyelitis: a literature review. *Genius of Orthopedics*. 2019; 25(3): 407-412. Russian (Гаяк В.Д., Ключин Н.М., Бурнашов С.И. Воспаление мягких тканей вокруг чрескостных элементов и спицевой остеомиелит: литературный обзор //Гений ортопедии. 2019. Т. 25, № 3. С. 407-412.)
19. <https://ru.wiktionary.org/wiki/самодостаточный>
20. Big explanatory dictionary of the Russian language /comp. and ch. ed. S.A. Kuznetsov; RAS, Institute of linguistic research. Saint Petersburg: Norint, 1998. 1535 p. Russian (Большой толковый словарь русского языка /сост. и гл. ред. С.А. Кузнецов; РАН, Ин-т лингвист. исслед. Санкт-Петербург: Норинт, 1998. 1535 с.)

Сведения об авторах:

Артемьев А.А., врач-хирург, ФГБУ «Главный военный клинический госпиталь имени академика Н.Н. Бурденко» МО РФ, профессор кафедры хирургии повреждений, Медицинский институт непрерывного образования ФГБУ ВО МГУПП, г. Москва, Россия.

Брижань Л.К., начальник центра травматологии и ортопедии, ФГБУ «Главный военный клинический госпиталь имени академика Н.Н.Бурденко» МО РФ, г. Москва, Россия.

Давыдов Д.В., ведущий хирург, ФГБУ «Главный военный клинический госпиталь имени академика Н.Н. Бурденко» МО РФ, г. Москва, Россия.

Ивашкин А.Н., заведующий отделением травматологии, ГБУЗ «ГКБ им. В.В. Виноградова ДЗМ», профессор кафедры хирургии повреждений, Медицинский институт непрерывного образования ФГБУ ВО МГУПП, г. Москва, Россия.

Григорьев М.А., начальник травматологического отделения филиала 3 (32 ЦВМКГ), ФГБУ «Главный военный клинический госпиталь имени академика Н.Н. Бурденко» МО РФ, г. Москва, Россия.

Information about authors:

Artemyev A.A., surgeon, Academician N.N. Burdenko Main Military Clinical Hospital, professor at department of surgery of injuries, Medical Institute of Continuous Education of Moscow State University of Food Manufacturing, Moscow, Russia.

Brizhan L.K., chief of traumatology and orthopedics center, Academician N.N. Burdenko Main Military Clinical Hospital, Moscow, Russia.

Davydov D.V., leading surgeon, Academician N.N. Burdenko Main Military Clinical Hospital, Moscow, Russia.

Ivashkin A.N., chief of traumatology department, V.V. Vinogradov City Clinical Hospital of Moscow Healthcare Department, professor at department of surgery of injuries, Medical Institute of Continuous Education of Moscow State University of Food Manufacturing, Moscow, Russia.

Grigoryev M.A., chief of traumatology unit of branch 3 (32 Central Military Navy Clinical Hospital), Academician N.N. Burdenko Main Military Clinical Hospital, Moscow, Russia.

Хассан Мохаммед Х.Ю., аспирант кафедры травматологии и ортопедии, Российский университет дружбы народов, г. Москва, Россия.

Кашуб А.М., аспирант кафедры травматологии и ортопедии, Российский университет дружбы народов, г. Москва, Россия.

Гянджалиев Р.А., аспирант кафедры травматологии и ортопедии, Российский университет дружбы народов, г. Москва, Россия.

Адрес для переписки:

Кашуб А.М., ул. Миклухо-Маклая, 6, г. Москва, 117198

Тел: +7 (965) 400-22-66

E-mail: dr.ali.kashoob@gmail.com

Статья поступила в редакцию: 26.10.2020

Рецензирование пройдено: 12.01.2021

Подписано в печать: 12.02.2021

Hassan Mokhammed Kh.Yu., postgraduate at traumatology and orthopedics department, Peoples' Friendship University of Russia, Moscow, Russia.

Kashoob A.M., postgraduate at traumatology and orthopedics department, Peoples' Friendship University of Russia, Moscow, Russia.

Gyandzhaliev R.A., postgraduate at traumatology and orthopedics department, Peoples' Friendship University of Russia, Moscow, Russia.

Address for correspondence:

Kashoob A.M., Miklukho-Maklaya St., 6, Moscow, 117198

Tel: +7 (965) 400-22-66

E-mail: dr.ali.kashoob@gmail.com

Received: 26.10.2020

Review completed: 12.01.2021

Passed for printing: 12.02.2021

