

РЕЗУЛЬТАТЫ ХИРУРГИЧЕСКОГО ЛЕЧЕНИЯ НЕОСЛОЖНЕННЫХ СУБАКСИАЛЬНЫХ ПОВРЕЖДЕНИЙ ПРИ ИСПОЛЬЗОВАНИИ КОРПЭКТОМИИ И ТЕЛЕСКОПИЧЕСКИХ ПРОТЕЗОВ: РЕТРОСПЕКТИВНОЕ КОГОРТНОЕ ИССЛЕДОВАНИЕ

RESULTS OF SURGICAL TREATMENT OF UNCOMPLICATED SUBAXIAL INJURIES USING CORPECTOMY AND TELESCOPIC PROSTHESES: A RETROSPECTIVE COHORT STUDY

Бывальцев В.А. Byvaltsev V.A.
Сороковиков В.А. Sorokovikov V.A.
Калинин А.А. Kalinin A.A.
Алиев М.А. Aliev M.A.

НУЗ «Дорожная клиническая больница
на ст. Иркутск-Пассажирский ОАО «РЖД»,
ФГБОУ ВО ИГМУ МЗ РФ,

Railway Clinical Hospital
at Irkutsk-Passazhirskiy Station,
Irkutsk State Medical University,

ИГМАПО – филиал ФГБОУ ДПО РМАНПО
МЗ РФ,

Irkutsk State Medical Academy of Postgraduate Education
– the branch of Russian Medical Academy of Continuous
Professional Education,

г. Иркутск, Россия

Irkutsk, Russia

Цель – проанализировать результаты хирургического лечения неосложненных субаксиальных повреждений при использовании корпэктомии и телескопических протезов.

Материал и методы. В ретроспективное исследование включено 75 пациентов (43 мужчины, 32 женщины) в возрасте от 28 до 56 лет (медиана 32,5 года). У всех пациентов были диагностированы нестабильные повреждения нижнешейного отдела позвоночника (5 или более критериев по модифицированной шкале White и Panjabi) и E степень тяжести травмы (ASIA/ISCSI). Анализовали технические особенности оперативного вмешательства и специфичность послеоперационного периода, клинические данные (уровень боли в шейном отделе по визуально-аналоговой шкале (ВАШ), субъективную удовлетворенность операцией по шкале Macnab), инструментальные параметры (формирование костно-металлического блока по данным шейной спондилографии и компьютерной томографии, дегенерацию смежных сегментов по результатам магнитно-резонансной томографии), наличие неблагоприятных последствий. Минимальный период наблюдения составил 3 года, максимальный – 5,9 года.

Результаты. Одноуровневая корпэктомия проведена у 59 (78,7 %) пациентов, двухуровневая – у 14 (18,7 %), трехуровневая – у 2 (2,6 %). Отмечено стойкое значительное уменьшение дооперационного болевого синдрома в шейном отделе позвоночника в среднем с 76 мм до 8,5 мм. Количество отличных и хороших исходов через 3 года после операции составило 97 %. Эффективный транстеловой спондилез в отдаленном послеоперационном периоде зарегистрирован в 94,7 % случаев. У 12 пациентов (16 %) отмечены периоперационные осложнения, которые в 6 случаях потребовали ревизионных декомпрессивно-стабилизирующих вмешательств.

Заключение. Установлены высокие показатели отдаленной клинической эффективности и частоты формирования костно-металлического

Objective – to analyze the results of surgical treatment of uncomplicated subaxial injuries using corpectomy and telescopic prostheses.

Materials and methods. A retrospective study included 75 patients (43 men, 32 women) aged from 28 to 56 (mean age of 32.5 years). Unstable injuries to the lower cervical spine (5 or more criteria on the modified White and Panjabi scales) and E injury severity (ASIA / ISCSI) were diagnosed in all patients. The analysis included the technical features of surgery and the specificity of the postoperative period, clinical data (level of pain in the cervical spine on the visual analogue scale (VAS), subjective satisfaction with the operation on the Macnab scale), instrumental parameters (formation of bone-metal block according to cervical spondylography and computer tomography, degeneration of adjacent segments according to magnetic resonance imaging), the presence of adverse effects. The minimum observation period was 3 years, the maximum – 5.9 years.

Results. A single-level corpectomy was performed in 59 (78.7 %) patients, two-level – in 14 (18.7 %), three-level – in 2 (2.6 %) patients. A persistent significant decrease in pre-operative pain in the cervical spine was observed (from 76 mm to 8.5 mm on average). The percentage of excellent and good outcomes 3 years after surgery was 97 %. The effective fusion in the last postoperative period was registered in 94.7 % of cases. In 12 patients (16 %), perioperative complications were recorded, with 6 cases requiring for revision decompression-stabilizing interventions.

Conclusion. High rates of long-term clinical efficacy and incidence of bone-metal block formation were established with a minimal number

Для цитирования: Бывальцев В.А., Сороковиков В.А., Калинин А.А., Алиев М.А. РЕЗУЛЬТАТЫ ХИРУРГИЧЕСКОГО ЛЕЧЕНИЯ НЕОСЛОЖНЕННЫХ СУБАКСИАЛЬНЫХ ПОВРЕЖДЕНИЙ ПРИ ИСПОЛЬЗОВАНИИ КОРПЭКТОМИИ И ТЕЛЕСКОПИЧЕСКИХ ПРОТЕЗОВ: РЕТРОСПЕКТИВНОЕ КОГОРТНОЕ ИССЛЕДОВАНИЕ //ПОЛИТРАВМА / POLYTRAUMA. 2019. № 4, С. 42-51. Режим доступа: <http://poly-trauma.ru/index.php/pt/article/view/182>

блока при минимальном количестве послеоперационных осложнений у пациентов с неосложненными субаксиальными повреждениями после передней декомпрессии и установки телескопических протезов.

Ключевые слова: нижнешейный отдел позвоночника; неосложненные травматические повреждения; корпэктомия; передний доступ; телескопические протезы.

К наиболее распространенной локализации спинальных травм относят шейный отдел позвоночника (ШОП) [1]. Тетраплегия и инвалидизация пациентов являются тяжелыми осложнениями субаксиальных повреждений, которые требуют своевременной диагностики и лечения [2]. Основные цели оказания специализированной помощи в таких случаях состоят в эффективной декомпрессии невралгических структур, восстановлении стабильности позвоночного столба, полноценной неврологической и социальной реабилитации [3].

Анатомически к субаксиальным травмам относят повреждения ШОП в сегментах C_{III}-C_{VII}, при этом более 55 % из них локализируются на уровне тел C_V, C_{VI} и C_{VII} позвонков [4]. Доминирующими причинами таких травм являются дорожно-транспортные происшествия, экстремальные виды спорта и падения с высоты [2]. От 2 до 6 % пациентов с тупой травмой позвоночника имеют повреждения в шейном отделе, при этом в 10-25 % случаев клиническое ухудшение развивается в отдаленном периоде [5]. Установлено, что ежегодно травмы ШОП регистрируются у 64 человек на 100 000 населения, при этом в 55 % случаев они сочетаются с повреждением спинного мозга [6]. Риск субаксиальных переломов высок среди мужского пола, а смертность в пожилом и старческом возрасте достигает 20 % [7].

Консервативная тактика лечения неосложненных травм нижнешейного отдела позвоночника может приводить к развитию посттравматической нестабильности шейных сегментов и хроническому болевому синдрому, связанным со снижением высоты тела поврежденного позвонка, прогрессированием деформации и уменьшением размеров foraminalных отверстий [3, 8]. Целью оперативных вмешательств у пациентов с травматическими субаксиальными повреждениями

при верификации ортопедической нестабильности является декомпрессия сосудисто-нервных образований с фиксацией позвоночных сегментов для предупреждения развития деформации и вторичных ликвородинамических нарушений [9-11].

На сегодняшний день единая тактика использования хирургического доступа и способа стабилизации поврежденных позвонков ШОП отсутствует. Вентральные декомпрессивно-стабилизирующее вмешательства являются менее травматичными, способствуют прямой визуализации передней поверхности невралгических структур и считаются операцией выбора в большинстве случаев. Но при этом отмечено снижение качества формирования костного блока при многоуровневых манипуляциях [9]. Дорзальная фиксация у пациентов с повреждениями ШОП сопряжена со значимой диссекцией паравертебральных тканей и относительно большим риском развития послеоперационных инфекционных осложнений, в отличие от переднего доступа, что является причиной большого числа неудовлетворительных клинических исходов в отдаленном послеоперационном периоде [8].

Все вышперечисленное указывает на недостаточную изученность и высокую социальную значимость проблемы хирургического лечения пациентов с неосложненными субаксиальными повреждениями и определило цели и задачи данного исследования.

Цель — проанализировать результаты хирургического лечения неосложненных субаксиальных повреждений при использовании корпэктомии и телескопических протезов.

МАТЕРИАЛ И МЕТОДЫ

Дизайн исследования

Проведено ретроспективное когортное моноцентровое исследование.

of postoperative complications in patients with uncomplicated subaxial injuries after anterior decompression and installation of telescopic prostheses.

Key words: subaxial cervical spine; uncomplicated traumatic injuries; corpectomy; anterior approach; telescopic prostheses.

Критерии соответствия

Критерии включения:

- 1) нестабильные повреждения нижнешейного отдела позвоночника (5 или более критериев по модифицированной шкале White и Panjabi);
- 2) E степень тяжести травмы (ASIA/ISCSI);
- 3) изолированная травма субаксиального шейного отдела позвоночника A2 тип по классификации AO Spine [10];
- 4) отсутствие невровизуализационных признаков травматических изменений в спинном мозге;
- 5) госпитализация не позднее 48 часов от момента травмы.

Критерии исключения:

- 1) субаксиальное повреждение вследствие остеопороза, степень тяжести A3, B и C по AO Spine;
- 2) осложненная позвоночная травма;
- 3) подострый или отдаленный период после травмы ШОП;
- 4) наличие сопутствующих заболеваний в стадии декомпенсации.

Условия проведения

Хирургические вмешательства осуществлялись в Центре нейрохирургии Дорожной клинической больницы г. Иркутска.

Все пациенты (n = 75) были оперированы одной хирургической бригадой из левостороннего ретрофарингеального доступа по Cloward. С использованием ретрактора Caspar (Germany); под оптическим увеличением Pentero 900 (Zeiss, Germany) и интраоперационным флюороскопическим контролем электронно-оптического преобразователя (ЭОП) (Siemens, Germany) проводилась поэтапная резекция смежных межпозвоночных дисков и удаление тела позвонка с декомпрессией сосудисто-нервных образований, в последующем осуществлялась имплантация телескопического протеза ADD-plus (Ulrich, Germany) с винтовой фиксацией к смежным позвонкам и его distraction in situ.

Продолжительность исследования

В исследуемой группе была произведена оценка клинико-неврологических и рентгенологических показателей до операции, при выписке, через 12, 24, 36 месяцев после оперативного лечения соответственно. Минимальный период наблюдения составил 3 года, максимальный – 5,9 года.

Исходы исследования

Основной исход

Эффективная фиксация оперированного уровня с восстановлением пространственных взаимоотношений в шейном отделе позвоночника при выполнении вентральной декомпрессии и установке телескопического протеза.

Дополнительные исходы

Изучались гендерные и конституциональные особенности пациентов (пол, возраст, индекс массы тела), параметры оперативных вмешательств и течение послеоперационного периода (длительность операции, величина кровопотери, сроки активизации, продолжительность стационарного лечения), клинические данные (уровень боли в шейном отделе по визуально-аналоговой шкале (ВАШ), удовлетворенность проведенной операцией по шкале Masnab), результаты инструментальных методик (формирования костного блока и дегенеративные изменения смежного сегмента), наличие осложнений.

Статистический анализ

Статистические данные получены при использовании программ Microsoft Excel и Statistica-8. Для анализа значимости различий применялись критерии непараметрической статистики, в качестве нижней границы достоверности принят уровень $p < 0,05$. Сведения указаны медианой и интерквартильным размахом в виде Me (25-75 %).

Исследование было выполнено в соответствии со стандартами надлежащей клинической практики (Good Clinical Practice) и принципами Хельсинкской декларации Всемирной медицинской ассоциации. Протокол исследования был одобрен Этическими комитетами всех участвующих клинических центров. В статье отсутствуют све-

дения, не подлежащие публикации. До включения в исследование у пациентов было получено письменное информированное согласие.

РЕЗУЛЬТАТЫ

Общие сведения о включенных в исследование пациентах представлены в таблице 1. В результате анализа установлено, что преобладали мужчины среднего возраста.

Параметры проведенных оперативных вмешательств и данные послеоперационного периода отражены в таблице 2. В 59 (78,7 %) случаях осуществлено удаление одного тела позвонка, в 14 (18,7 %) – двух, у 2 пациентов (2,6 %) выполнена резекция трех смежных тел позвонков.

В анамнезе зарегистрировано существенное снижение интенсивности боли в шейном отделе позвоночника с 76 мм (69; 89) до 12,5 мм (6; 24) в раннем послеоперационном периоде ($p = 0,0007$) и до 8,5 мм (5; 17) – в отдаленном ($p = 0,01$) (рис. 1).

Через 36 месяцев после операции удовлетворенность пациентов по шкале Masnab составила: отличные исходы – 45 (60 %); хорошие –

27 (37 %); удовлетворительные – 3 (4 %); неудовлетворительных результатов не отмечено.

Полноценный костный блок выявлен через 12 месяцев в 61 (81,3 %) случае, через 24 месяца – в 67 (89,3 %) случаях, через 36 месяцев – в 71 (94,7 %) случае.

При ретроспективном анализе выявлены различные периоперационные осложнения (табл. 3). При интраоперационном повреждении твердой мозговой оболочки проводили микрохирургическое ушивание дефекта. В случае регистрации межмышечной гематомы выполняли ее дренирование, при инфицировании операционной раны осуществляли пролонгированный курс антибактериальной терапии. Неблагоприятные последствия, выявленные в анамнезе, послужили причиной для ревизионных декомпрессивно-стабилизирующих вмешательств.

На рисунках 2-5 представлен клинический пример хирургического лечения пациента с неосложненным A2 (по АО Spine) повреждением C_{VI} позвонка, оперированного с использованием корпэктомии и телозамещающего протеза.

Таблица 1
Распределение исследуемых пациентов по полу, возрасту и конституциональным особенностям
Table 1
The distribution of the studied patients by sex, age and constitutional features

Критерии / Criteria	Исследуемая группа Study group (n = 75)
Возраст (годы) / Age (years)	32.5 (28; 56)
Женский пол (n, %) / Female gender (n, %)	32 (42.7 %)
ИМТ (кг/м ²) / BMI (kg/m ²)	24.7 (22.2; 26.9)

Таблица 2
Характеристики оперативных вмешательств и специфичность послеоперационного периода пациентов исследуемой группы
Table 2
Characteristics of surgical interventions and specificity of the postoperative period of patients of the studied group

Критерии / Criteria	Исследуемая группа Study group (n = 75)
Время операции (мин) / Operation time (min)	160 (120; 205)
Объем кровопотери (мл) / Blood loss (ml)	180 (140; 235)
Время активизации (сутки) / Activation time (days)	2 (1; 2)
Сроки госпитализации (сутки) / Terms of hospitalization (days)	12 (10; 13)

Таблица 3
Характеристика зарегистрированных осложнений в исследуемой группе пациентов
Table 3
Characteristics of registered complications in the studied group of patients

Критерии / Criteria	Исследуемая группа Study group (n = 75)
<i>Интраоперационные осложнения, n (%) / Intraoperative complications, n (%)</i>	1 (1.3 %)
Повреждение твердой мозговой оболочки / Dural tears	1
Травма спинно-мозгового корешка / Nerve root injury	-
<i>Ранние послеоперационные осложнения, n (%) / Early postoperative complications, n (%)</i>	5 (6.7 %)
Формирование гематомы / Formation of hematoma	3
Инфекция области хирургического вмешательства / Surgical site infections	2
<i>Отдаленные послеоперационные осложнения, n (%) / Late postoperative complications, n (%)</i>	6 (8 %)
Дегенерация смежного с операцией уровня / Degeneration of level adjacent to surgery	2
Псевдоартроз / Pseudarthrosis	3
Нестабильность фиксирующей конструкции / Instability of fixing structures	1

ОБСУЖДЕНИЕ

Хирургическая тактика ведения пациентов с субаксиальной травмой является неоднозначной, в частности, в вопросе выбора хирургического доступа [12]. В 1982 году Allen и Ferguson [13] предложили классификацию субаксиальных повреждений, в которой выделили шесть категорий в зависимости от механизма травмы по данным рентгенографии, но приоритетность способа оперативного вмешательства отсутствовала. В 2007 году Vaccaro A. с соавт. разработали шкалу SLIC (Subaxial cervical spine injury classification system) [14], позволяющую определить тактику лечения пациентов путем подсчета баллов по трем критериям (механизм травмы, наличие повреждения диск-связочного комплекса, неврологический статус), которые представляют основные и независимые детерминанты в прогнозе и лечении пациентов.

Шейная корпэктомия — это универсальная процедура для вентральной декомпрессии спинного мозга [15]. Реконструкция передней колонны путем удаления тела позвонка является необходимым условием для восстановления высоты поврежденного уровня и сагиттального профиля ШОП [12].

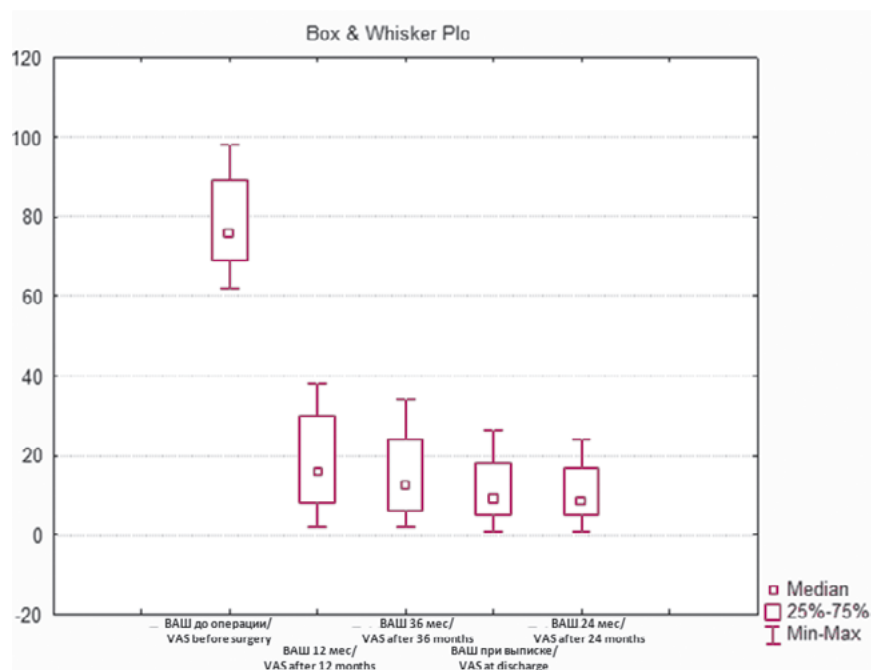
В 2007 году на основе систематического обзора субаксиальных травм ШОП Elder с соавт. разработали алгоритм выбора хирургического доступа [16]. При определении ме-

Рисунок 1

Динамика уровня болевого синдрома по ВАШ в шейном отделе позвоночника у пациентов исследуемой группы

Figure 1

Dynamics of the level of pain syndrome on VAS in the cervical spine in patients of the study group



тогда хирургического лечения таких пациентов исходили из наличия повреждения передней опорной колонны и необходимости в визуализации невральных структур [17].

Yokota с соавт. [18] исследовали возможность консервативного лечения травм ШОП. За период от 9 месяцев до 9,5 лет исследованы 13 пациентов, которым проводилась иммобилизация воротником

жесткой фиксации. За время наблюдения во всех случаях отмечалась положительная динамика в виде купирования неврологической симптоматики. При этом в позднем периоде отмечено увеличение локальной кифотической деформации. По мнению авторов, кроме тяжести травмы на прогрессирующие кифоза влияют также молодой возраст, повреждение обеих замы-

кательных пластинок и разрушение заднего опорного комплекса.

В 2019 году опубликован мета-анализ, в котором Wengel с соавт. [19] указывают на взаимосвязь между своевременной хирургической декомпрессией позвоночного канала с неврологическими исходами. Установлено, что при выполнении ранней декомпрессии у 422 пациентов из 1058 при полном повреждении спинного мозга отмечается регресс клинической симптоматики. Притом улучшение неврологического статуса по шкале ASIA на 2 степени и более составляет 22,6 % по сравнению с 10,4 % в группе поздней декомпрессии. С другой стороны, при сравнении групп ранней и поздней декомпрессии у пациентов с неполным повреждением спинного мозга не выявлено значимых различий в степени клинического улучшения.

В своем мета-анализе Khoranizadeh M. [11] с соавт. выявили зависимость между неврологическим улучшением и степенью повреждения опорных колонн, уровнем травмы и ее механизмом, тактикой лечения. Отмечено восстановление по шкале ASIA как минимум на 1 степень у 19,3 % у пациентов с тяжестью повреждения А по шкале ASIA, 73,8 % – со степенью В, 87,3 % – со степенью С, 46,5 % – со степенью D. Кроме

этого, авторы указывают на то, что полный регресс неврологической симптоматики не характерен для степеней А и В, в 9,2 % наблюдался в группе С, в 46,5 % – в группе D.

В нашем исследовании анализировались только пациенты с осложненными ортопедически нестабильными А2 субаксиальными переломами. Основными целями

хирургии являлись восстановление сагиттального профиля ШОП, предотвращение кифотической деформации и развития неврологической симптоматики.

Ameг M. с соавт. опубликовали данные о хирургическом лечении 20 пациентов с субаксиальными повреждениями [15]. Авторы выполняли корпэктомии из перед-

Рисунок 2

Шейная спондилография до операции: а) прямая проекция, поврежденный позвонок (C_{VI}) указан стрелкой; б) боковая проекция, поврежденный позвонок (C_{VI}) указан стрелкой

Figure 2

Cervical spondylography before surgery: a) direct projection; damaged vertebra (C_{VI}) indicated by an arrow; b) lateral projection; damaged vertebra (C_{VI}) indicated by an arrow

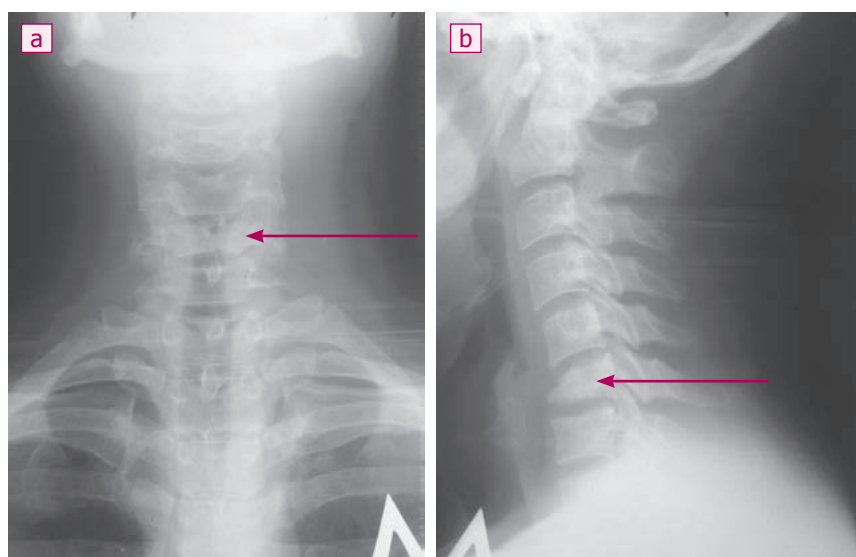
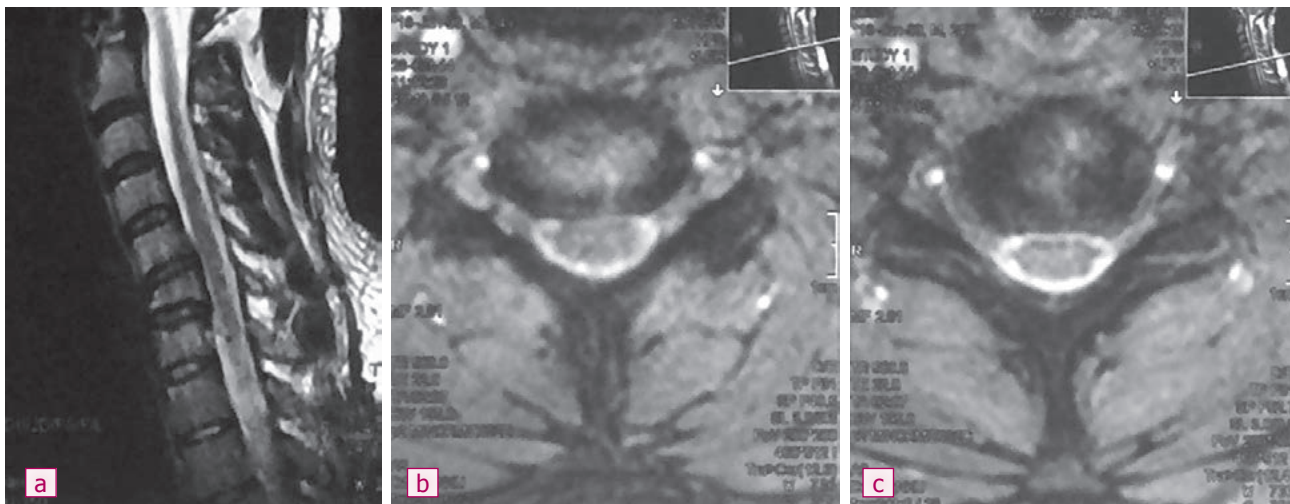


Рисунок 3

МРТ шейного отдела позвоночника до операции: а) сагиттальная проекция, линией указан уровень аксиальных срезов; б, с) аксиальные срезы на уровне смежных с телом C_{VI} межпозвонковых дисков

Figure 3

MRI of the cervical spine prior to surgery: a) sagittal projection, the line indicates the level of axial sections; b, c) axial sections at the level of intervertebral disks adjacent to the C_{VI} body



него доступа с установкой РЕЕК протезов. В 80 % случаев отмечено клиническое улучшение по шкале mJOA, межтеловой спондилодез достигнут во всех случаях. Jain V. с соавт. [3] наблюдали за течением послеоперационного периода пациентов с двухуровневой корпэктомией шейного отдела позвоночника и стабилизацией Mesh-кейджем и передней пластиной. В ходе исследования спондилодез был достигнут в 91,3 % случаев, в 8,69 % верифицировано развитие псевдоартроза.

В исследовании Belirgen M. с соавт. [20] установлено, что при переднем доступе, по сравнению с задним, зарегистрированы меньшие показатели интраоперационной кровопотери и длительности оперативного вмешательства, лучшие результаты по шкале ASIA и восстановление пространственных взаимоотношений в ШОП.

К потенциальным осложнениям вентральных вмешательств относят неврологические нарушения, повреждения сосудов, травмы пищевода, инфекции области хирургического вмешательства и межмышечные гематомы [11]. Tasiou A. с соавт. [1] провели ретроспективное исследование случай-контроль в котором авторы сообщают о 15 (13,1 %) случаях неблагоприятных последствий из 114 пациентов,

прооперированных из переднего доступа. Все осложнения были разделены на ранние и поздние. Среди ранних выявлены: дисфагия, ликворея, отек мягких тканей, межмышечная гематома (каждое в 1,75 % случаев); клиническое ухудшение, повреждение возвратного гортанного нерва, перфорация пищевода, поверхностная раневая инфекция (каждое в 0,88 % случаев). В отдаленном послеоперационном

периоде диагностировались: дегенерация, поражение смежного сегмента (2,63 %); трахеопищеводный свищ, мальпозиция имплантата (каждое в 0,88 % случаев).

Cervical Spine Research Society представила данные 5356 пациентов с наиболее распространенными патологиями позвоночника, у которых за 5-летний период частота осложнений при переднем доступе составила 0,64 %, а при заднем —

Рисунок 4

Шейная спондилография через 6 месяцев после корпэктомии и постановки имплантата на уровне C_{VI} : а) прямая проекция; б) боковая проекция

Figure 4

Cervical spondylography 6 months after corpectomy and delivery of the implant at the level of C_{VI} : а) direct projection; б) lateral projection

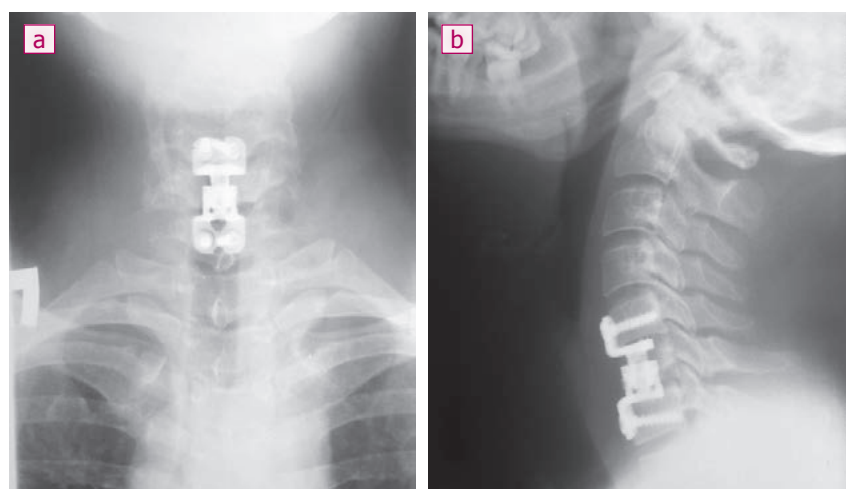
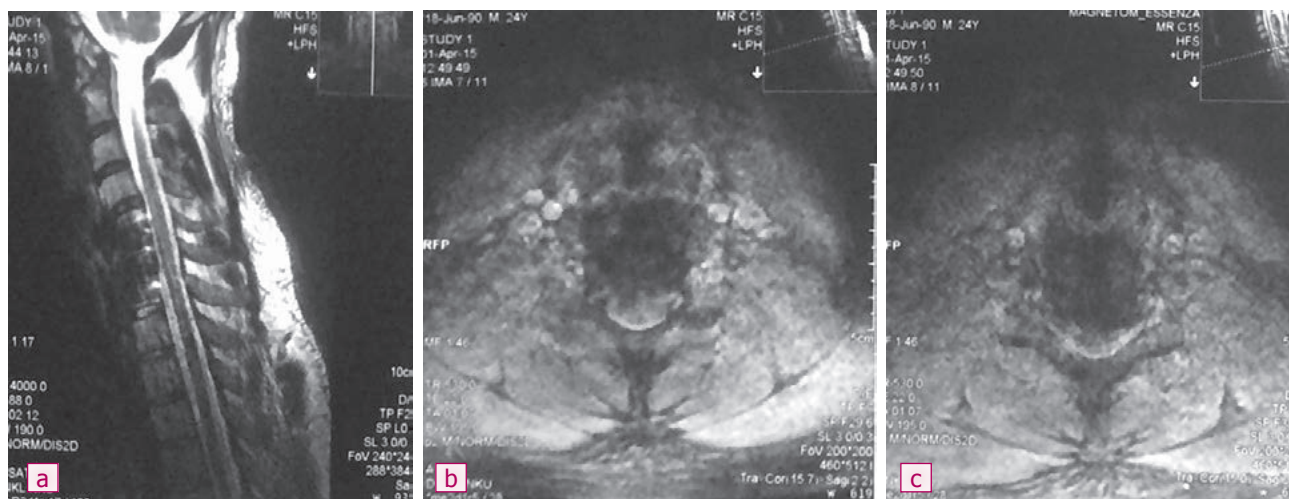


Рисунок 5

MPT шейного отдела позвоночника через 6 месяцев после операции: а) сагиттальная проекция, желтой линией указаны уровни срезов; б, с) аксиальные срезы на уровне смежных с телом C_{VI} межпозвонковых дисков

Figure 5

MRI of the cervical spine 6 months after surgery: а) sagittal projection, the yellow line indicates the level of slices; б, с) axial sections at the level of intervertebral disks adjacent to the C_{VI} body



2,18 % [21]. Кроме того, Aarabi с соавт. сообщили, что степень центральной декомпрессии, подтвержденная послеоперационной МРТ, значительно влияет на отдаленный функциональный исход [22].

Телескопические конструкции широко используются для протезирования ШОП после корпэктомии. Данные имплантаты являются универсальными и могут быть расширены *in situ* в пределах костного дефекта, восстанавливая необходимую конфигурацию ШОП [15]. К осложнениям при их использовании относят переломы смежных позвонков и технические трудности при постановке протезов [13]. Ряд авторов сообщают о высоких результатах формирования спондилодеза от 93 до 100 % при ис-

пользовании телескопических имплантатов, в том числе и системы ADD-plus [20, 22].

Выбор телозамещающего протеза при декомпрессивно-стабилизирующей операции определяется не только показаниями к самому оперативному вмешательству, но и материальным обеспечением лечебного учреждения и предпочтениями оперирующего хирурга. Тип конструкции, функциональные возможности определяются индивидуально, в зависимости от первостепенных преследуемых целей [18, 20].

На сегодняшний день телескопические имплантаты можно считать наиболее совершенными и эффективными при передних доступах. При оценке таких кон-

струкций необходимо отметить способность к изменению их вертикального размера. Но, с другой стороны, при дистракции телескопических протезов возникает «дефект наполнения», который в послеоперационном периоде может препятствовать полноценному спондилодезу [17].

Мы не получили принципиальных различий с результатами применения передней декомпрессии с имплантацией телескопических протезов при неосложненных субаксиальных повреждениях у других авторов (табл. 4). Во всех случаях ($n = 75$) нами отмечено клиническое улучшение в отдаленном послеоперационном периоде с высокой частотой формирования межтелового костного блока при

Таблица 4
Сравнительные результаты использования передней корпэктомии и телозамещения
Table 4
Comparative results of using anterior corpectomy and body replacement

Автор, год Author, year	Количество пациентов Number of patients	Тип используемой конструкции Type of construction used	Оценка клинических исходов Evaluation of clinical outcomes	Формирование костного блока в отдаленном периоде, % Formation of bone block in long term period, %	Осложнения, % Complications, %	Сроки наблюдения Terms of observation
Aarabi B. [5]	55	Ti-кейдж Ti-cage	После операции ASIA/AIS степень A у 33 пациентов (60 %), B – у 22 (40 %) After surgery, ASIA/AIS degree A in 33 patients (60 %), B – in 22 (40 %)	58.6 %	-	24.2 ± 8 дней (медиана 19.1 (3.3-127.5) дней) 24.2 ± 8 days (median – 19.1 (3.3-127.5) days)
Yoon J.W. [45]	1	ADDplus™ (Ulrich Medical, Ulm, Germany)	Через 1 год неврологический дефицит отсутствует No neurologic deficiency after 1 year	100 %	0 %	12 месяцев 12 months
Miao D. [35]	52	Ti-кейдж Ti-cage	По шкале ASIA увеличены показатели в среднем на одну степень Average increase in values by one degree according to ASIA	100 %	-	49.2 (36; 72) месяца 49.2 (36; 72) months
Dhillon C.H. [16]	11	Аутокость, передняя пластина Autobone, anterior plate	Значительное улучшение по ВАШ в шейном отделе ($p < 0.05$) Significant improvement in VAS in cervical spine ($p < 0.05$)	100 %	45 %	12 месяцев 12 months

McGuire D.T. [42]	30	Аутокость, передняя пластина Autobone, anterior plate	-	90 %	10 %	3.8 месяца 3.8 months
Burkett C.J. [13]	29	ADD (Ulrich Medical, Ulm, Germany)	Значительное уменьшение боли в ШОП по ВАШ Significant decrease in pain in CS according to VAS	100 %	3.4 %	9.5 (3-24) месяца 9.5 (3-24) months
Kasimatis G. [29]	74	Аутокость – 65, Harms-кейдж (DePuy AcroMed, Рейнхем, США) – 6, Pyramesh-кейдж (Medtronic Sofamor Danek, Мемфис США) – 3 Autobone – 65, Harms-cage (DePuy AcroMed, Rainham, USA) – 6, Pyramesh-cage (Medtronic Sofamor Danek, Memphis USA) – 3	ASIA E-23, при политравме не изменилась, при частичном повреждении – улучшение ASIA E-23, no changes in polytrauma; improvement in partial injury	90.5 %	12.1 %	76.8 месяца 76.8 months
Amer M. [9]	20	PEEK-кейдж или телозамещающий кейдж, заполненный аутокостью PEEK-cage or body-replacing cage filled with autobone	Изменения по mJOA до операции – 10.3, через 12 месяцев – 12.1 mJOA before surgery – 10.3, after 12 months – 12.1	80 %-	15 %	12 месяцев 12 months
Наши данные Our data	75	ADD-plus (Ulrich, Germany)	Изменения по ВАШ с 76 мм (69; 89) до 8.5 мм (5; 17), доля хороших и отличных результатов по Macnab – 97 % Changes in VAS – from 76 mm (69; 89) to 8.5 mm (5; 17), proportion of good and fine results – 97 % according to Macnab	94.7 %	16 %	36 месяцев 36 months

низких рисках развития периоперационных осложнений.

ЗАКЛЮЧЕНИЕ

Выполненное ретроспективное исследование подтвердило значительную клиническую эффективность передней декомпрессии и имплан-

тации телескопического протеза при лечении пациентов с неосложненными субаксиальными повреждениями. Кроме этого верифицированы высокие показатели формирования костного блока при низком числе развития симптоматичных периоперационных осложнений.

Информация о финансировании и конфликте интересов

Исследование не имело спонсорской поддержки.

Авторы декларируют отсутствие явных и потенциальных конфликтов интересов, связанных с публикацией настоящей статьи.

ЛИТЕРАТУРА / REFERENCES:

1. Tasiou A, Giannis T, Brotis AG, Siasios I, Georgiadis I, Gatos H, et al. Anterior cervical spine surgery-associated complications in a retrospective case-control study. *J Spine Surg.* 2017; 3(3): 444-459.
2. Joaquim AF, Lawrence B, Daubs M, Brodke D, Patel AA. Evaluation of the subaxial injury classification system. *J Craniovertebr Junction Spine.* 2011; 2(2): 67-72.
3. Jain V, Madan A, Thakur M, Thakur A. Functional outcomes of subaxial spine injuries managed with 2-level anterior cervical corpectomy and fusion: a prospective study. *Neurospine.* 2018; 15(4): 368-375.
4. Joaquim AF, Patel AA. Subaxial cervical spine trauma: evaluation and surgical decision-making. *Global Spine J.* 2014; 4(1): 63-70.
5. Hong R, Meenan M, Prince E, Murphy R, Tambussi C, Rohrbach R, et al. Comparison of three prehospital cervical spine protocols for missed injuries. *West J Emerg Med.* 2014; 15(4): 471-479.
6. Hu R, Mustard CA, Burns C. Epidemiology of incident spinal fracture in a complete population. *Spine.* 1996; 21(4): 492-499.
7. Harris MB, Reichmann WM, Bono CM, Bouchard K, Corbett L, Warholic N, et al. Mortality in elderly patients after cervical spine fractures. *J Bone Joint Surg Am.* 2010; 92(3): 567-574.
8. Fisher CG, Noonan VK, Dvorak MF. Changing face of spine trauma care in North America. *Spine.* 2006; 31(11 suppl): S2-S8.
9. Byvaltsev VA, Kalinin AA, Belykh EG. Efficiency of puncture techniques in the treatment of patients with fractures and hemangiomas of vertebral bodies. *Clinical Medicine.* 2015; (4): 61-66. Russian (Бывальцев В.А., Калинин А.А., Бельх Е.Г. Эффективность пункционных методик при лечении пациентов с переломами и гемангиомами тел позвонков //Клиническая медицина. 2015. № 4. С. 61-66.)
10. Byvaltsev VA, Kalinin AA, Sorokovikov VA, Belykh EG, Panasenkov SYu, Grigor'ev EG. Analysis of results of kyphotic deformity reduction using puncture vertebroplasty and stentoplasty in patients with traumatic compression fractures of thoracolumbar localization. *Priorov Herald of Traumatology and Orthopedics.* 2014; (2): 12-18. Russian (Бывальцев В.А., Калинин А.А., Сороковиков В.А., Бельх Е.Г., Панасенков С.Ю., Григорьев Е.Г. Анализ результатов редукции кифотической деформации с помощью пункционной вертебропластики и стентопластики у пациентов с травматическими компрессионными переломами грудно-поясничной локализации //Вестник травматологии и ортопедии им.Н.Н. Приорова. 2014. № 2. С. 12-18.)
11. Khorasanizadeh M, Yousefifard M, Eskian M, Lu Y, Chalangari M, Harrop JS, et al. Neurological recovery following traumatic spinal cord injury: a systematic review and meta-analysis. *J Neurosurg Spine.* 2019. Feb 15: 1-17.
12. Glaser J, Jaworski B, Cuddy B. Variation in surgical opinion regarding management of selected cervical spine injuries. A preliminary study. *Spine.* 1998; 23(9): 975-982.
13. Allen B, Ferguson R, Lehmann T, O'Brien RP. A mechanistic classification of closed, indirect fractures and dislocations of the lower cervical spine. *Spine.* 1982; 7(1): 1-27.
14. Vaccaro A, Hurlbert R, Fisher C. The sub-axial cervical spine injury classification system (SLIC): a novel approach to recognize the importance of morphology, neurology and integrity of the disco-ligamentous complex. *Spine.* 2007; 32: 2365-2374.
15. Amer M. Anterior cervical Corpectomy with cage and plating in subaxial fractures: a review of 20 cases. *Egy Spine J.* 2013; 8: 19-25.
16. Elder BD, Lo SF, Kosztowski TA, Goodwin CR, Lina IA, Locke JE, et al. A systematic review of the use of expandable cages in the cervical spine. *Neurosurgical review.* 2016; 39(1): 1-11.
17. Byvaltsev VA, Kalinin AA. Analysis of the reduction of kyphotic deformation by the method of minimally invasive transpedicular stabilization in patients with traumatic compression fractures of the chest-lumbar localization. *Grekov Herald of Surgery.* 2017; 176(5): 64-71. Russian (Бывальцев В.А., Калинин А.А. Анализ редукции кифотической деформации методом минимально-инвазивной транспедикулярной стабилизации у пациентов с травматическими компрессионными переломами грудно-поясничной локализации //Вестник хирургии им. И.И. Грекова. 2017. Т. 76, № 5. С. 64-71.)
18. Yokota K, Maeda T, Kawano O, Mori E, Takao T, Sakai H, et al. Progression of local kyphosis after conservative treatment for compressive cervical spine fracture with spinal cord injury. *J Orthop Surg Res.* 2019; 14(1): 98.
19. Wengel PV, De Witt Hamer PC, Pauptit JC, van der Gaag NA, Oner FC, Vandertop WP. Early surgical decompression improves neurological outcome after complete traumatic cervical spinal cord injury: a meta-analysis. *J Neurotrauma.* 2019; 36(6): 835-844.
20. Belirgen M, Dlouhy BJ, Grossbach AJ, Torner JC, Hitchon PW. Surgical options in the treatment of subaxial cervical fractures: a retrospective cohort study. *Clinical Neurology and Neurosurgery.* 2013; 115(8): 1420-1428.
21. Graham JJ. Complications of cervical spine surgery. A five-year report on a survey of the membership of the Cervical Spine Research Society by the Morbidity and Mortality Committee. *Spine.* 1989; 14(10): 1046-1050.
22. Aarabi B, Sansur CA, Ibrahimi DM, Simard JM, Hersh DS, Le E, Diaz C, et al. Intramedullary lesion length on postoperative magnetic resonance imaging is a strong predictor of ASIA Impairment Scale grade conversion following decompressive surgery in cervical spinal cord injury. *Neurosurgery.* 2017; 80(4): 610-620.

Сведения об авторах:

Бывальцев В.А., д.м.н., профессор, заведующий кафедрой нейрохирургии и инновационной медицины, ФГБОУ ВО ИГМУ Минздрава России; главный нейрохирург ОАО «РЖД», руководитель центра нейрохирургии, НУЗ «Дорожная клиническая больница на ст. Иркутск-Пассажирский» ОАО «РЖД»; профессор кафедры травматологии, ортопедии и нейрохирургии, ИГМАПО – филиал ФГБОУ ДПО РМАНПО Минздрава России, г. Иркутск, Россия.

Information about authors:

Byvaltsev V.A., MD, PhD, professor, chief of department of neurosurgery and innovative medicine, Irkutsk State Medical University; chief surgeon of Russian Railways, chief of neurosurgery center, Railway Clinical Hospital at Irkutsk-Passazhirskiy Station; professor of traumatology, orthopedics and neurosurgery department, Irkutsk State Medical Academy of Postgraduate Education – the branch of Russian Medical Academy of Continuous Professional Education, Irkutsk, Russia.

Сороковиков В.А., д.м.н., профессор, профессор-консультант центра нейрохирургии, НУЗ «Дорожная клиническая больница на ст. Иркутск-Пассажирский» ОАО «РЖД»; директор Федерального государственного бюджетного научного учреждения «Иркутский научный центр хирургии и травматологии»; заведующий кафедрой травматологии, ортопедии и нейрохирургии, ИГМАПО – филиал ФГБОУ ДПО РМАНПО Минздрава России, г. Иркутск, Россия.

Калинин А.А., к.м.н., доцент кафедры нейрохирургии и инновационной медицины, ФГБОУ ВО ИГМУ Минздрава России, врач-нейрохирург Центра нейрохирургии, НУЗ «Дорожная клиническая больница на ст. Иркутск-Пассажирский» ОАО «РЖД», г. Иркутск, Россия.

Алиев М.А., докторант кафедры нейрохирургии и инновационной медицины, ФГБОУ ВО ИГМУ Минздрава России, г. Иркутск, Россия.

Адрес для переписки:

Бывальцев В.А., ул. Красного Восстания, 1, г. Иркутск, 664003
Тел: + 7 (3952) 63-85-28; + 7 (902) 510-40-20
E-mail: byval75vadim@yandex.ru

Статья поступила в редакцию: 14.06.2019

Рецензирование пройдено: 13.08.2019

Подписано в печать: 25.11.2019

Sorokovikov V.A., MD, PhD, professor, professor-consultant of neurosurgery center, Railway Clinical Hospital at Irkutsk-Passazhirskiy Station; director of Irkutsk Research Center of Surgery and Traumatology; chief of traumatology, orthopedics and neurosurgery department, Irkutsk State Medical Academy of Postgraduate Education – the branch of Russian Medical Academy of Continuous Professional Education, Irkutsk, Russia.

Kalinin A.A., candidate of medical science, docent of department of neurosurgery and innovative medicine, Irkutsk State Medical University; neurosurgeon, Neurosurgery Center, Railway Clinical Hospital at Irkutsk-Passazhirskiy Station, Irkutsk, Russia.

Aliev M.A., PhD student, department of neurosurgery and innovative medicine, Irkutsk State Medical University, Irkutsk, Russia.

Address for correspondence:

Byvaltsev V.A., Krasnogo Vostaniya St., 1, Irkutsk, Russia, 664003
Tel: + 7 (3952) 63-85-28; + 7 (902) 510-40-20
E-mail: byval75vadim@yandex.ru

Received: 14.06.2019

Review completed: 13.08.2019

Passed for printing: 25.11.2019

