

КЛИНИЧЕСКИЙ СЛУЧАЙ ПОЛНОГО ФУНКЦИОНАЛЬНОГО ВОССТАНОВЛЕНИЯ ПОСЛЕ ХИРУРГИЧЕСКОГО ЛЕЧЕНИЯ ПАЦИЕНТКИ С ОСЛОЖНЕННОЙ ТРАВМОЙ ШЕЙНОГО ОТДЕЛА ПОЗВОНОЧНИКА

A CLINICAL CASE OF COMPLETE FUNCTIONAL RECOVERY AFTER SURGICAL TREATMENT OF A PATIENT WITH COMPLICATED CERVICAL SPINE INJURY

Якушин О.А. Новокшенов А.В. Крашенинникова Л.П.
Yakushin O.A. Novokshonov A.V. Krashennikov L.P.

ГАУЗ КО «Областной клинический центр охраны здоровья шахтеров», г. Ленинск-Кузнецкий, Россия
ФГБУ «ННИИТО им. Я.Л. Цивьяна» Минздрава России, г. Новосибирск, Россия
Regional Clinical Center of Miners' Health Protection, Leninsk-Kuznetsky, Russia
Tsyvyan Novosibirsk Research Institute of Traumatology and Orthopedics, Novosibirsk, Russia

Цель – показать пример полного функционального восстановления у пациентки с осложненной травмой позвоночника на шейном уровне после проведенного раннего хирургического лечения в условиях специализированного нейрохирургического центра.

Материал и методы. Представлен клинический случай хирургического лечения пострадавшей Д. 54 лет с осложненной травмой шейного отдела позвоночника. Травма бытовая за 6,5 часов до поступления в результате катания с горы. Через 2 часа от момента поступления выполнено оперативное вмешательство: удаление межпозвоночного диска C5-C6, открытое вправление вывиха C5 позвонка, устранение переднего сдавления спинного мозга и корешков; передний межтеловой спондилосинтез C5-C6 межтеловым кейджем с фиксацией шейной пластиной и винтами. В послеоперационном периоде проводилось комплексное лечение.

Результаты. В результате проводимого лечения функция тазовых органов восстановилась на 7-е сутки, к окончанию срока стационарного лечения отмечено полное восстановление активных движений и силы мышц в верхних конечностях. Общий срок стационарного лечения составил 31 койко-день.

Выводы. Продемонстрированный клинический пример подтверждает необходимость раннего перевода пострадавших с осложненными повреждениями позвоночника в специализированные центры. Активная хирургическая тактика и комплексное восстановительное лечение у пациентов с позвоночно-спинномозговой травмой позволяют получить полное функциональное восстановление утраченных функций.

Ключевые слова: травма шейного отдела позвоночника; спинной мозг; хирургия позвоночника; позвоночно-спинномозговая травма.

Objective – to show a case of complete functional recovery of a patient with a complicated cervical spine injury after previous surgical treatment in a specialized neurosurgery center.

Materials and methods. The clinical case presents the patient (female, age of 54) with the complicated cervical spine injury. The trauma was civilian and happened as result of rolling from a mountain 6.5 hours before admission. Two hours after admission, a surgical intervention was conducted. It included the removal of C5-C6 intervertebral disc, opened reduction of C5 dislocation, correction of anterior compression of the spinal cord and its roots. Also anterior interbody fusion with use of the interbody cage and with cervical plate and screws was conducted. Complex treatment was conducted in the postsurgical period.

Results. The conducted treatment resulted in recovery of pelvic organs functioning on the 7th day. Full restoration of active movements and muscular strength in the upper extremities was achieved to the moment of completion of in-hospital treatment. The total period of hospital treatment was 31 bed-days.

Conclusion. The demonstrated clinical case confirms the necessity for early transfer of patients with complicated spinal injuries to specialized centers. Active surgical treatment and complex restorative treatment in patients with spine and spinal cord injury leads to complete functional recovery of lost functions.

Key words: cervical spine injury; spinal cord; spinal surgery; spine and spinal cord injury.

Лечение пострадавших с повреждениями позвоночника и спинного мозга, обусловленное грубыми неврологическими нарушениями, большим количеством осложнений, высокими показателями летальности и инвалидности, является одной из значимых проблем

травматологии и нейрохирургии, [1-3].

Повреждения шейного отдела позвоночника регистрируются до 60 % наблюдений. Примерно в 75 % случаев диагностируются травмы на уровне C₃-C₇ позвонков. Неврологической симптоматикой

сопровождается от 40 до 60 % наблюдений [4, 5].

Несмотря на значительный прогресс в организации оказания urgentной помощи, активную хирургическую тактику, современные принципы реанимации и интенсивной терапии, на протяжении дли-

тельного времени при осложненных травмах шейного отдела позвоночника сохраняется высокий процент летальных исходов, достигающий 70-88 % в зависимости от уровня повреждения [6, 7]. Основными причинами летальности являются осложнения респираторного характера, сердечно-сосудистой системы и нейротрофические расстройства, приводящие к сепсису [4, 7].

Улучшение функциональных результатов лечения, уменьшение количества осложнений и повышение качества жизни у пострадавших с осложненной травмой шейного отдела позвоночника возможны за счет проведения раннего оперативного лечения и комплексной реабилитации [8, 9].

Цель – показать пример полного функционального восстановления у пациентки с осложненной травмой позвоночника на шейном уровне после проведенного раннего хирургического лечения в условиях специализированного нейрохирургического центра.

Исследование выполнено в соответствии с этическими принципами Хельсинкской декларации (World Medical Association Declaration of Helsinki – Ethical Principles for Medical Research Involving Human Subjects, 2013) и «Правилами клинической практики в Российской Федерации» (Приказ Минздрава РФ от 19.06.2003 г. № 266), с получением письменного согласия пациента на участие в использовании данных и одобрено локальным этическим комитетом ГАУЗ КО ОКЦОЗШ (протокол № 7 от 05.03.2018 г.).

КЛИНИЧЕСКИЙ ПРИМЕР

Пациентка Д. 54 лет доставлена в приемное отделение ГАУЗ КО ОКЦОЗШ специализированной транспортной бригадой через 6,5 часов после травмы с жалобами на боли в шейном отделе позвоночника, ограничение активных движений в руках, чувство онемения в пальцах обеих кистей, задержку мочеиспускания.

Обстоятельства травмы: Травма бытовая 10.12.2017 г. около 18:30. Пострадавшая каталась с горы на надувной подушке, во время спуска с горы ее занесло, упала,

ударилась головой. После чего отмечает появление болей и ограничение движений в шейном отделе позвоночника, слабость в руках, задержку мочеиспускания. Сознание не теряла. Бригадой станции скорой медицинской помощи пострадавшая доставлена в приемное отделение ближайшей медицинской организации. После проведенного осмотра и обследования пострадавшая госпитализирована в отделение реанимации с диагнозом: «Закрытая черепно-мозговая травма. Ушиб головного мозга. Компрессионный перелом тел C_3 - C_4 позвонков со сдавлением спинного мозга. Спинальный шок».

Проводилась интенсивная терапия. Для дальнейшего лечения пациентка на реанимобиле в сопровождении специализированной врачебной бригады транспортирована в приемное отделение центра. При поступлении пострадавшая осмотрена нейрохирургом, проведена компьютерная томография шейного отдела позвоночника, пациентка госпитализирована в отделение реанимации и интенсивной терапии.

Объективный статус при поступлении: Общее состояние тяжелое, стабильное. Тяжесть состояния обусловлена полученной травмой, болевым синдромом и неврологической симптоматикой. Температура тела $36,5$ °C. Дыхание самостоятельное, адекватное, ЧД = 16 в минуту. В легких дыхание проводится по всем легочным полям, хрипов нет. Сердечные тоны ритмичные, пульс на лучевых артериях 82 удара в минуту, АД = 140/70 мм рт. ст. Живот мягкий, безболезненный во всех отделах. Перистальтические шумы кишечника выслушиваются, вялые. Мочевыделение по катетеру, моча светлая, диурез достаточный.

Неврологически: Пациентка в сознании, адекватна, критична, ориентирована, доступна продуктивному контакту. Со стороны 12 пар черепных нервов без особенностей. Шейный отдел позвоночника фиксирован жестким воротником Филадельфия. Визуально отмечается усиление шейного лордоза. При пальпации мышцы шеи напряжены, резко болезненные. Перкуссия остистых отростков на

уровне C_4 - C_7 болезненная. Тонус мышц в верхних конечностях умеренно снижен, без разницы сторон. Ограничены активные движения в суставах кисти и пальцев обеих верхних конечностей. Снижена сила мышц разгибателей предплечья, сгибателей и разгибателей кисти и пальцев до 2-3 баллов, D = S. Гипестезия пальцев обеих кистей. Двигательных и чувствительных нарушений в нижних конечностях не выявлено. В позе Ромберга и пальценосовые пробы не исследованы. На момент осмотра патологической и менингеальной симптоматики не выявлено.

Проведено обследование:

- СКТ шейного отдела позвоночника: выявлен перелом передней и задней дуги C_1 справа без смещения. Сцепившийся вывих C_5 позвонка. Перелом верхнего суставного отростка C_6 позвонка слева (рис. 1).

- Рентгенография ОГК: пневмомоторакса не выявлено. Переломов костных отрезков ребер не выявлено. В легких без очаговых и инфильтративных изменений.

По результатам обследования установлен диагноз: «Закрытая позвоночно-спинномозговая травма. Двусторонний скользящий, сцепившийся вывих C_5 позвонка, перелом верхнего суставного отростка C_6 позвонка слева. Перелом передней и задней дуги C_1 позвонка справа без смещения. Нарушение проводимости по спинному мозгу по сегментарному типу с уровня C_5 позвонка, ASIA-C. Верхний парапарез. Нарушение функции тазовых органов по типу задержки».

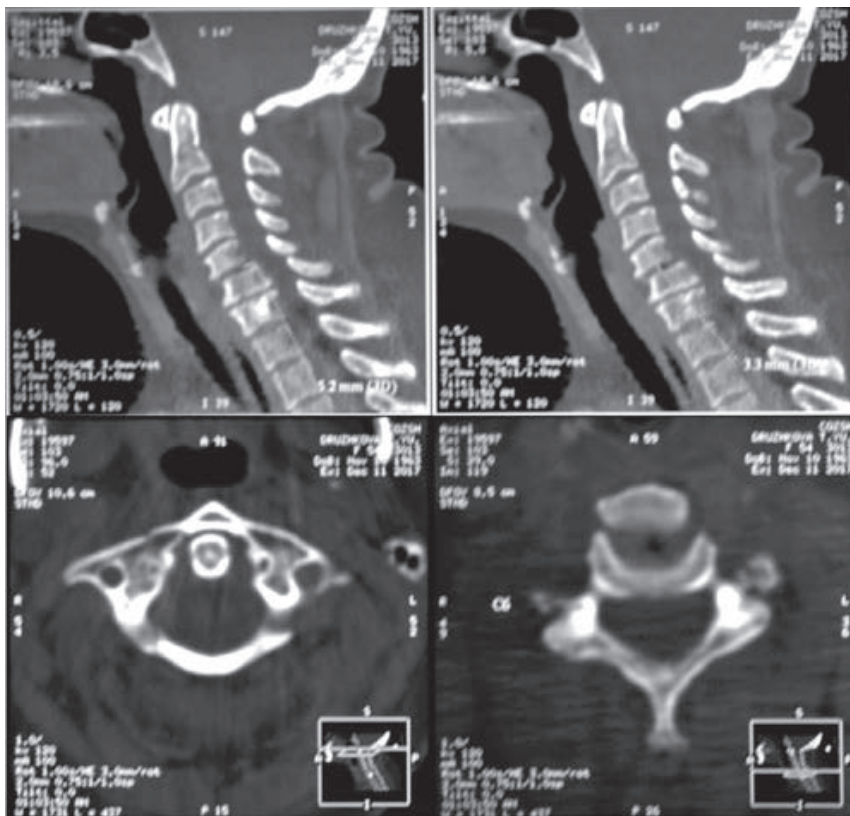
Исходя из современных представлений патогенеза травматической болезни спинного мозга, пострадавшей через 8,5 часов после травмы выполнили хирургическое вмешательство: удаление межпозвонкового диска C_5 - C_6 , открытое вправление вывиха C_5 позвонка, устранение переднего сдавления спинного мозга и корешков. Передний межтеловой спондилосинтез C_5 - C_6 межтеловым кейджем с фиксацией шейной пластиной и винтами. Из протокола операции: «При ревизии по ходу операционного доступа определяется выраженная имбиция кровью мягких тканей

Рисунок 1

Пациентка Д., 54 года: СКТ шейного отдела позвоночника при поступлении: перелом передней и задней дуги C1 справа без смещения. Сцепившийся вывих C5 позвонка.

Figure 1

The patient D., female, age of 54: SCT of cervical spine at admission: a fracture of anterior and posterior C1 arc without displacement to the right. Joined dislocation of C5 vertebra.



и паравертебральных мышц, повреждение межпозвонкового диска с образованием ступенеобразной деформации на уровне C₅-C₆ позвоночно-двигательного сегмента.

Проведено удаление межпозвонкового диска C₅-C₆ до замыкательных пластинок смежных позвонков, открытое ручное вправление вывиха C₅ позвонка, достигнута передняя

декомпрессия спинного мозга и корешков. В положении тракции по оси и разгибания шейного отдела позвоночника в межпозвонковый промежуток установлен межтеловой металлический кейдж размером 6,0 × 12,0 мм, стояние имплантата прочное. Дополнительно произведена фиксация позвоночно-двигательного сегмента C₅-C₆ шейной пластиной и винтами». На контрольных рентгенограммах стояние имплантатов удовлетворительное (рис. 2). Длительность операции составила 1 час, анестезиологического пособия – 1 час 30 минут.

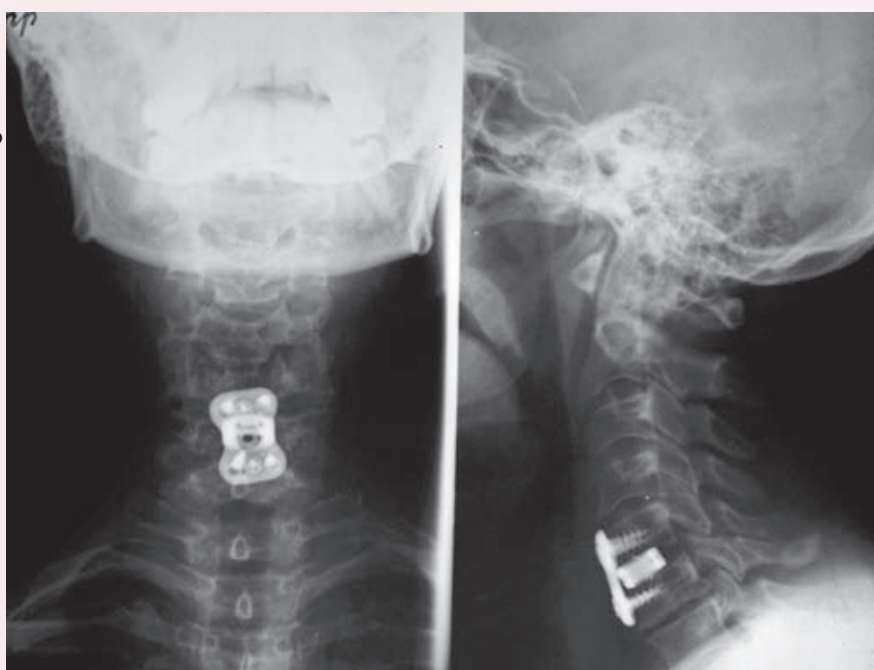
После окончания операции лечение пациентки проводилось в отделении реанимации и интенсивной терапии. На фоне высокого уровня сознания через три часа пациентка переведена на самостоятельное дыхание, интубационная трубка удалена. Общий срок лечения в отделении реанимации и интенсивной терапии составил 1 койко-день. Продолжена интенсивная терапия в профильном нейрохирургическом стационаре. На вторые сутки после оперативного лечения начато восстановительное лечение по индивидуальной программе, направленное на восстановление общей активности, мышечного тонуса в конечностях и активных движений, подготовка пациентки к вертикализации. Послеоперационный период протекал без осложнений. Швы сняты на 14-е сутки со дня

Рисунок 2

Пациентка Д., 54 года: рентгенография шейного отдела позвоночника после оперативного лечения: вправленный вывих C5 позвонка. Передний межтеловой спондилодез C5-C6 межтеловым кейджем, с фиксацией шейной пластиной и винтами в телах C5-C6 позвонков.

Figure 2

The patient D., age of 54: X-ray examination of cervical spine after surgical treatment: reduced dislocation of C5 vertebra. Anterior interbody fusion of C5-C6 with the interbody cage, with fixation with cervical plate and screws in C5-C6 vertebral bodies.



операции, заживление первичным натяжением. Продолжена фиксация шейного отдела позвоночника жестким корсетом Филадельфия. Пациентка вертикализована на 7-е сутки, передвигается самостоятельно, без помощи посторонних предметов.

В неврологическом статусе на фоне проводимого лечения положительная динамика. Функция тазовых органов восстановилась на четвертые сутки после операции. Отмечался постепенный регресс неврологической симптоматики в виде увеличения объема активных движений и силы мышц в верхних конечностях. На момент выписки на амбулаторное лечение достигнут полный объем активных движений в суставах верхних конечностей, тонус мышц в верхних конечностях умеренно снижен, без разницы сторон. Восстановление силы мышц сгибателей и разгибателей кисти и пальцев до 4-5 баллов, D = S. Сохраняется легкая гипестезия пальцев обеих кистей. Функциональный результат лечения через один месяц со дня травмы представлен на рисунке 3. Общий срок стационарного лечения составил 31 койко-день. На амбулаторном этапе продолжено комплексное восстановительное лечение.

Пациентка повторно осмотрена через семь месяцев после операции. Неврологическая симптоматика регрессировала, функциональное восстановление полное. Трудоспособность восстановлена в полном объеме. Общий срок лечения составил 182 дня. Функциональный результат комплексного лечения пациентки расценен как хороший.

ЗАКЛЮЧЕНИЕ

Таким образом, продемонстрированный клинический пример подтверждает необходимость раннего перевода пострадавших с осложненными повреждениями по-

Рисунок 3

Пациентка Д., 54 года: функциональный результат лечения через 1 месяц с момента травмы.

Figure 3

The patient D., age of 54: functional outcome 1 month after injury.



звоночника в специализированные центры. Активная хирургическая тактика и комплексное восстановительное лечение у пациентов с позвоночно-спинномозговой травмой позволяют получить хорошее функциональное восстановление утраченных функций.

Информация о финансировании и конфликте интересов

Исследование не имело спонсорской поддержки.

Авторы декларируют отсутствие явных и потенциальных конфликтов интересов, связанных с публикацией настоящей статьи.

ЛИТЕРАТУРА / REFERENCES:

1. Barinov AN, Kondakov EN. Clinical and statistical characteristics of acute spine and spinal cord injury. *Spine Surgery*. 2010; (4): 15-18. Russian (Баринов А.Н., Кондаков Е.Н. Клинико-статистическая характеристика острой позвоночно-спинномозговой травмы // Хирургия позвоночника. 2010. № 4. С. 15-18.)

2. Morozov IN, Mlyavykh SG. Epidemiology of spine and spinal cord injury. *Medical Almanac*. 2011; 4(17): 157-159. Russian (Морозов И.Н., Млявых С.Г. Эпидемиология позвоночно-спинномозговой травмы // Медицинский альманах. 2011. № 4(17). С. 157-159.)

3. Shchedrenok VV, Zakhmatova TV, Moguchaya OV. Features of changes in spinal arteries in trauma. *Grekov Surgery Herald*. 2017; 176(6):

- 44-48. Russian (Щедренко В.В., Захматова Т.В., Могучая О.В. Особенности изменений позвоночных артерий при травме //Вестник хирургии им. И.И. Грекова. 2017. Т. 176, № 6. С. 44-48.)
4. Neurosurgery. European manual. Two volumes. Edited by Gulyaev DA. M.: Panfilov Publishing Office; BINOM. Laboratoriya Znaniy, 2013. Vol. 2. 360 p. Russian (Нейрохирургия. Европейское руководство. В 2-х томах /под ред. Д.А. Гуляева. М.: Издательство Панфилова; БИНОМ. Лаборатория знаний, 2013. Т. 2. 360 с.)
 5. Neurosurgery: manual for doctors. Vol. 2. Lectures, seminars, clinical studies. Edited by Dreval ON. M.: Litterra, 2013; 864 p. Russian (Нейрохирургия: руководство для врачей. Том 2. Лекции, семинары, клинические работы /под ред. О.Н. Древалю. М.: Литтерра, 2013. 864 с.)
 6. Ardashev IP, Gatin VR, Ardasheva EI, Shpakovskiy MS, Grishanov AA, Veretelnikov IYu, et al. Experience with surgical treatment of injuries to middle and lower middle spine after diving. *Traumatology and Orthopedics of Russia*. 2012; 3(65): 35-40. Russian (Ардашев И.П., Гатин В.Р., Ардашева Е.И., Шпаковский М.С., Гришанов А.А., Веретельников И.Ю. и др. Опыт хирургического лечения повреждений средне- и нижнешейного отделов позвоночника, полученных при нырянии //Травматология и ортопедия России. 2012. № 3(65). С. 35-40.)
 7. Pervukhin SA, Lebedeva MN, Elistratov AA, Palmash AV, Filichkina EA. Respiratory failure in patients with complicated cervical spine injury. *Siberian Scientific Medical Journal*. 2015; 35(5): 60-64. Russian (Первухин С.А., Лебедева М.Н., Елистратов А.А., Пальмаш А.В., Филичкина Е.А. Дыхательная недостаточность у пациентов с осложненной травмой шейного отдела позвоночника //Сибирский научный медицинский журнал. 2015. Т. 35, № 5. С. 60-64.)
 8. Yakushin OA, Vaneev AV, Fedorov MYu, Novokshonov AV, Krashennikova LP. A case of complex treatment of a patient with cervical spinal injury. *Polytrauma*. 2016; (2): 68-72. Russian (Якушин О.А., Ванеев А.В., Федоров М.Ю., Новокшенов А.В., Крашенинникова Л.П. Случай комплексного лечения пациента с позвоночно-спинномозговой травмой на шейном уровне //Политравма. 2016. № 2. С. 68-72.)
 9. Fedorov MYu, Yakushin OA, Vaneev AV, Krashennikova LP. A case of successful complex treatment of a patient with thoracic spinal cord injury with polytrauma. *Polytrauma*. 2017; (3): 64-69. Russian (Федоров М.Ю., Якушин О.А., Ванеев А.В., Крашенинникова Л.П. Случай успешного комплексного лечения пациентки с позвоночно-спинномозговой травмой на грудном уровне при политравме //Политравма. 2017. № 3. С. 64-69.)

Сведения об авторах:

Якушин О.А., к.м.н. врач травматолог-ортопед нейрохирургического отделения № 2, ГАУЗ КО «Областной клинический центр охраны здоровья шахтеров», г. Ленинск-Кузнецкий, Россия; старший научный сотрудник отдела политравмы, ФГБУ «ННИИТО им. Я.Л. Цивьяна» Минздрава России, г. Новосибирск, Россия.

Новокшенов А.В., д.м.н. заведующий нейрохирургическим отделением № 2, ГАУЗ КО «Областной клинический центр охраны здоровья шахтеров», г. Ленинск-Кузнецкий, Россия; ведущий научный сотрудник отдела политравмы, ФГБУ «ННИИТО им. Я.Л. Цивьяна» Минздрава России, г. Новосибирск, Россия.

Крашенинникова Л.П., инструктор-методист по ЛФК, отделение медицинской реабилитации, ГАУЗ КО «Областной клинический центр охраны здоровья шахтеров», г. Ленинск-Кузнецкий, Россия.

Адрес для переписки:

Якушин О.А., 7-й микрорайон, № 9, г. Ленинск-Кузнецкий, Кемеровская область, Россия, 652509

Тел: +7 (384-56) 9-53-58; +7 (905) 075-53-73

E-mail: Yakushin-GNKC@rambler.ru

Information about authors:

Yakushin O.A., candidate of medical science, traumatologist-orthopedist, neurosurgery unit No.2, Regional Clinical Center of Miners' Health Protection, Leninsk-Kuznetsky, Russia; senior researcher of polytrauma unit, Tsyvyan Novosibirsk Research Institute of Traumatology and Orthopedics, Novosibirsk, Russia.

Novokshonov O.A., MD, PhD, chief of neurosurgery unit No.2, Regional Clinical Center of Miners' Health Protection, Leninsk-Kuznetsky, Russia; researcher of polytrauma unit, Tsyvyan Novosibirsk Research Institute of Traumatology and Orthopedics, Novosibirsk, Russia.

Krashennikova L.P., instruction coordinator of remedial gymnastics, medical rehabilitation unit, Regional Clinical Center of Miners' Health Protection, Leninsk-Kuznetsky, Russia.

Address for correspondence:

Yakushin O.A., 7th district, 9, Leninsk-Kuznetsky, Kemerovo region, Russia, 652509

Tel: +7 (384-56) 9-53-58; +7 (905) 075-53-73

E-mail: Yakushin-GNKC@rambler.ru