

МАЛОИНВАЗИВНЫЙ ОСТЕОСИНТЕЗ ПОВРЕЖДЕНИЙ ЗАДНЕГО ПОЛУКОЛЬЦА ТАЗА ПРИ ПОЛИТРАВМЕ

MINIMALLY INVASIVE OSTEOSYNTHESIS OF PELVIC RING INJURIES WITH POLYTRAUMA

Бондаренко А.В. Bondarenko A.V.
Круглыхин И.В. Kruglykhin I.V.
Плотников И.А. Plotnikov I.A.
Талашкевич М.Н. Talashkevich M.N.

Федеральное государственное бюджетное образовательное учреждение высшего образования «Алтайский государственный медицинский университет» Министерства здравоохранения Российской Федерации,

КГБУЗ «Краевая клиническая больница скорой медицинской помощи»,
г. Барнаул, Россия

Altay State Medical University,

Regional Clinical Hospital of Emergency Medical Care,
Barnaul, Russia

Совершенствование технологий оказания реанимационной помощи способствовало увеличению выживаемости пациентов с тяжелой травмой таза. Лечение таких пациентов требует репозиции и стабильной фиксации заднего комплекса, которая позволяет осуществить раннюю функцию, особенно необходимую при лечении поли- травм (ПТ). Использование для этих целей консервативных методов лечения неприемлемо, традиционно применяемых для реконструкции тазового кольца методов – ограничено, наиболее приемлем для этого минимально-инвазивный остеосинтез (МИО) транскутантными винтами.

Цель исследования – выяснить особенности применения илеосакральных транскутантных канюлированных винтов при реконструкции повреждений тазового кольца у пациентов с политравмой.

Материал и методы. За 10 лет МИО заднего комплекса при помощи канюлированных винтов использовали у 297 пациентов с ПТ. Из них у 196 фиксация переднего комплекса не производилась, у 101 дополнительно выполнили его остеосинтез, для этого у 43 пациентов использовали аппараты наружной фиксации, у 58 – пластины и винты.

Результаты и обсуждение. Умерло 3 (1 %) пациента. Отмечено 155 соматических осложнений у 105 (35,4 %) пациентов, 63 локальных осложнения – у 41 (13,8 %) пациента. В сроки от 3 до 12 лет после выписки из стационара осмотрено 152 человека. Исходы по шкале Мейджида: отличные – 63 (41,4 %), хорошие – 44 (28,9 %), удовлетворительные – 39 (25,7 %), плохие – 6 (3,9 %). Плохие результаты были обусловлены наличием болей в области таза при ходьбе, необходимостью использования дополнительных средств опоры при физических нагрузках. Неблагоприятные результаты лечения были выявлены у пациентов с полными повреждениями тазового кольца типа С через переломы крестца со смещением половины таза вверх и назад. Лечение таких повреждений с использованием МИО затруднительно, данные повреждения требуют дистантной позвоночно-тазовой фиксации.

Заключение. Анализ результатов лечения повреждений тазового кольца у пациентов с ПТ при использовании МИО показал высокую эффективность метода у пострадавших.

Ключевые слова: илеосакральные винты; остеосинтез; политравма; тазовое кольцо; минимально инвазивный остеосинтез.

Improving the technologies of resuscitation helped to increase the survival rate of patients with severe pelvic trauma. The treatment of such patients requires repositioning and stable fixation of the posterior complex, which allows an early function, especially necessary in the treatment of polytrauma (PT). The use of traditional conservative therapies for reconstruction of the pelvic ring is unacceptable. The most appropriate technique is minimally invasive osteosynthesis (MIO) with transcutaneous screws.

Objective – to find out the features of the use of ileosacral transcuteaneous cannulated screws in the reconstruction of pelvic ring injuries in patients with PT.

Materials and methods. Over 10 years, MIO of the posterior complex using cannulated screws was used for 297 patients with PT. Among them, 196 patients did not receive the fixation of the anterior complex, 101 patients additionally received its osteosynthesis, 43 patients – the external fixation device (EFD), 58 – plates and screws.

Results and discussion. 3 (1 %) patients died. There were 155 somatic complications in 105 (35.4 %) patients. There were 63 local complications in 41 (13.8 %) patients. In the period from 3 to 12 years after discharge from the hospital, 152 people were inspected. Outcomes on the Meijid scale: excellent – 63 (41.4 %), good – 44 (28.9 %), satisfactory – 39 (25.7 %), bad – 6 (3.9 %). Bad results were due to the presence of pain in the pelvic region when walking, and the need for additional means of support during physical exertion. Adverse results of treatment were revealed in the patients with complete injuries to the pelvic ring type C through fractures of the sacrum with displacement of the pelvic half upwards and backwards. Treatment of such damage using MIO is difficult, these lesions require for distant vertebral-pelvic fixation.

Conclusion. The analysis of the results of treatment of pelvic ring injuries in patients with PT with MIO showed high efficacy of the method.

Key words: ileosacral screws; osteosynthesis; polytrauma; pelvic ring; minimally invasive osteosynthesis.

Совершенствование технологий оказания реанимационной помощи способствовало увеличению выживаемости пациентов с тяжелой травмой таза, что привело к появлению ряда новых проблем, связанных с развитием осложнений, ростом числа неудовлетворительных исходов и инвалидности [1-3]. У перенесших травму таза часто отмечаются деформации тазового кольца, диспропорции в длине конечностей, развитие контрактур, дегенеративных поражений суставов и сочленений, нарушения функций тазовых органов, неврологические и сосудистые расстройства [4-7].

Для сохранения возможности опоры и движения повреждения тазового кольца требуют прецизионной репозиции — точного анатомического сопоставления поврежденных структур, стабильной фиксации, которая позволяет осуществить раннюю функцию, заключающуюся в активной мобилизации пациента, особенно необходимой при лечении политравм (ПТ) [8-10].

Использование для этих целей консервативных методов лечения неприемлемо. Открытые оперативные вмешательства, традиционно применяемые для реконструкции тазового кольца, достаточно сложны и ответственны, сопряжены со значительной хирургической агрессией и большой интраоперационной кровопотерей, их выполнение при ПТ часто невозможно из-за тяжелого состояния пострадавших [11-13]. Все это диктует необходимость широкого внедрения в практику минимально-инвазивных методов остеосинтеза (МИО), которые, не утяжеляя состояния пострадавших, позволяют осуществить репозицию и стабильную фиксацию тазового кольца на ранних этапах лечения.

В последнее время как в нашей стране, так и за рубежом при повреждениях таза стали использовать внутренний чрескожный (транскутанный) остеосинтез заднего полукольца канюлированными винтами. Указанный метод, в сравнении с традиционными хирургическими вмешательствами, отличается незначительной травматичностью, достаточная прочность

фиксации, позволяющая с первых дней после операции мобилизовать пострадавшего, осуществлять нагрузку весом тела и ходьбу [14-18].

Вместе с тем существует ряд нерешенных вопросов использования транскутанного остеосинтеза заднего комплекса:

1. Какие повреждения тазового кольца требуют его проведения?
2. Существует ли необходимость репозиции и стабилизации переднего комплекса? если да, то в какую очередь?
3. Возможно ли использование канюлированных винтов для стабилизации переломов крестца?

Цель исследования — выяснить особенности применения илеосакральных транскутанных канюлированных винтов при реконструкции повреждений тазового кольца у пациентов с ПТ.

МАТЕРИАЛ И МЕТОДЫ

За 10 лет МИО заднего комплекса при помощи канюлированных винтов использовали при реконструкции тазового кольца у 297 пациентов с ПТ. Из них у 196 фиксации переднего комплекса не производилась, у 101 дополнительно выполнили его остеосинтез. Для этого у 43 пациентов использовали аппараты наружной фиксации (АНФ), у 58 — пластины и винты.

Мужчин было 162 (54,5 %), женщин — 135 (45,5 %), возраст — от 10 до 79 лет (средний — 34 года). Работающих — 156 (52,5 %), неработающих лиц трудоспособного возраста — 83 (27,9 %), учащихся, студентов и пенсионеров — 58 (19,6 %).

Причинами травм чаще всего служили дорожно-транспортные происшествия — 202 (68,1 %), падения с высоты — 82 (27,6 %), сдавления таза тяжелыми предметами — 13 (4,3 %).

Сочетанная травма отмечена у 213 (71,7 %) пациентов, множественные переломы — у 81 (27,2 %), комбинированная травма — у 3 (1,1 %). ПТ тяжестью по шкале ISS [19] от 17 до 25 баллов отмечалась у 146 (49,2 %), от 26 до 40 — у 89 (29,9 %), свыше 41 — у 62 (20,9 %) пациентов. Черепно-мозговые травмы различной степени тяжести — у 154 (51,9 %), по-

вреждения внутренних органов — у 133 (44,8 %), травмы опорно-двигательной системы других локализаций — у 160 (53,8 %), ожоги — у 3 (1,1 %).

При оценке повреждений тазового кольца использовали классификацию АО [20]. Остеосинтез заднего комплекса при стабильных повреждениях тазового кольца (тип А) не проводили. Частично стабильные повреждения (тип В) с горизонтальной и ротационной нестабильностью вследствие травм от переднезадней или наружной компрессии отмечены у 196 (65,9 %) пациентов, нестабильные (тип С) с вертикальной нестабильностью в результате травм от сдвига или комбинированных воздействий — у 101 (34,1 %). У 172 (57,9 %) повреждения заднего комплекса были унилатеральные, у 125 (42,1 %) — билатеральные. Всего у 297 пациентов отмечено 422 повреждения структур, образующих заднее полукольцо таза. Из них переломы костей (крестец и подвздошная кость) отмечались в 198 случаях, разрывы связочного аппарата крестцово-подвздошных сочленений (КПС) — в 224.

При поступлении, на реанимационном этапе временная фиксация наружными фиксирующими устройствами — тазовыми щипцами и АНФ выполнена у 71 пациента. Показанием к экстренной стабилизации служили открытые, а также механически и гемодинамические нестабильные повреждения тазового кольца.

Тазовую реконструкцию при помощи винтов с каналом проводили по стабилизации состояния пострадавших. В первые трое суток после травмы остеосинтез заднего комплекса выполнен у 34 пациентов, от трех суток до трех недель — у 229, свыше 3 недель — у 34. Сроки выполнения операций колебались от суток до 78 дней. Медиана (Me) — 10 суток, интерквартильный размах — от 6 до 15 суток. При тазовой реконструкции использовали металлоконструкции фирм «Synthes» (Швейцария) и «Остеомед» (Россия).

Всего остеосинтез заднего комплекса винтами с каналом при закрытых повреждениях использован

у 266 пациентов, открытых — у 31. При унилатеральных повреждениях — у 172, билатеральных — у 125.

Как основной метод лечения, без стабилизации переднего полукольца таза, остеосинтез заднего комплекса винтами (рис. 1) выполнен у 196 пациентов. Из них открытые переломы встречались у 15 (7,7 %) и были представлены в 12 случаях разрывами мочевого пузыря, в 3 — разрывами уретры. У 161 пациента отмечались повреждения типа В, у 35 — типа С, у 124 — унилатеральные, у 72 — билатеральные. Повреждения переднего полукольца таза были представлены у 3 пациентов разрывами лонного сочленения, у 193 — переломами ветвей лонных костей. Разрыв КПС как основное повреждение заднего комплекса таза встречался у 75 пациентов, переломы подвздошной кости и крестца — у 121.

Как правило, изолированно остеосинтез илеосакральными винтами заднего комплекса использовался у пациентов без смещения отломков или с незначительным смещением. В случае смещений, превышающих 2,5 см по длине и 1,0 см по ширине, всегда требовалась репозиция и дополнительная фиксация переднего полукольца таза. При этом вставал вопрос об очередности этапов оперативного вмешательства. Какое полукольцо таза восстанавливать в первую очередь: переднее или заднее? Репозиция и стабильная фиксация отломков переднего комплекса способствовала восстановлению правильных взаимоотно-

шений задних отделов таза при горизонтальной или ротационной нестабильности, что значительно облегчало проведение транскутанного остеосинтеза заднего комплекса. В случае повреждений от сдвига или при смешанном механизме, когда имелось вертикальное или заднее смещение, в первую очередь восстанавливали заднее полукольцо, а затем уже переднее, так как в противном случае возникали проблемы при репозиции переднего комплекса.

У 43 пациентов дополнительно с остеосинтезом заднего комплекса был выполнен остеосинтез переднего — при помощи АНФ (рис. 2). Из них открытые повреждения встречались у 10 (23,3 %) и были представлены у 7 — разрывами мочевого пузыря, у 2 — разрывами уретры, у 1 — открытым перелом крыла

подвздошной кости. У 18 пациентов отмечались повреждения типа В, у 25 — типа С, у 22 — унилатеральные, у 21 — билатеральные. У 10 пациентов наблюдались разрывы лонного сочленения, у 33 — переломы ветвей лонных костей. Из 10 пациентов, имевших разрыв лонного сочленения, 2 имели повреждения заднего комплекса таза типа В, 8 — типа С. Разрыв КПС как основное повреждение заднего комплекса тазового кольца встречался у 28, переломы подвздошной кости и крестца — у 15 пациентов.

У 58 пациентов дополнительно выполнен остеосинтез переднего комплекса пластинами и винтами. Из них открытые повреждения встречались у 6 (10,3 %) пациентов и были представлены в 4 случаях разрывами мочевого пузыря, в 2 — разрывами уретры. У 17 пациентов

Рисунок 1

Рентгенограммы пациентки Б. 31 года, повреждение тазового кольца 61-B1: а) до реконструкции; б) после остеосинтеза заднего комплекса винтом с каналом 7,3 мм

Figure 1

X-ray images of the patient B., age of 31, a pelvic ring injury 61-B1: а) before reconstruction; б) after fixation of the posterior complex with the screw (7.3 mm canal)

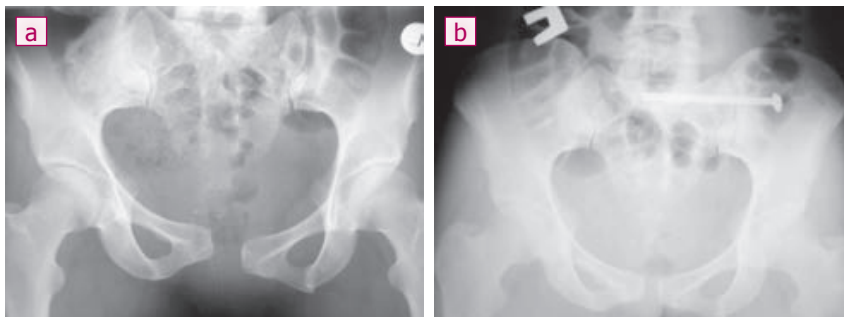
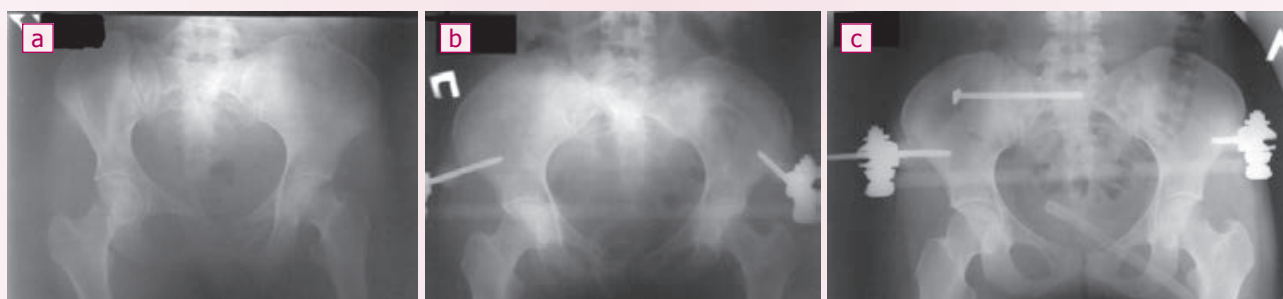

Рисунок 2

Рентгенограммы пациентки И. 27 лет, повреждение таза 61-B2: а) при поступлении; б) после реконструкции переднего комплекса таза при помощи АНФ; в) после остеосинтеза заднего комплекса таза винтом 7,3 мм с каналом

Figure 2

X-ray images of the patient I., age of 27, a pelvic ring injury 61-B2: а) at admission; б) after reconstruction of the anterior complex of the pelvis with use of EFD; в) after fixation of the posterior pelvic complex with 7.3 mm screw



отмечались повреждения типа В, у 41 – типа С, унilaterальные – у 24, билатеральные – у 34. У 50 пациентов наблюдались разрывы лонного сочленения, у 8 – переломы ветвей лонных костей. Из 50 пациентов, имевших разрыв лонного сочленения, у 14 имело место повреждение заднего комплекса типа В, у 36 – типа С. Разрывы КПС как основное повреждение заднего комплекса тазового кольца встречались у 37, переломы крестца и подвздошной кости – у 21.

В случае разрывов лонного симфиза использовали остеосинтез пластинами (рис. 3), при переломах лонной кости фиксацию в

большинстве случаев осуществляли при помощи винтов (рис. 4). Показанием к этому служили повреждения тазового кольца типа В2 от латеральной компрессии или типа С от сдвига или комбинированных воздействий.

При оценке результатов учитывали число и характер осложнений, исходы лечения. Анализ данных начинали с построения полигона частот. Определяли Ме и интерквартильный размах. Для оценки статистической значимости различий использовали расчет критерия χ^2 с поправкой Йейтса и применением метода Бонферрони при множественных сравнениях.

При проверке нулевых гипотез критический уровень значимости различий принимался меньше 0,05 [21].

Исследование выполнено в соответствии с этическими принципами Хельсинкской декларации (World Medical Association Declaration of Helsinki – Ethical Principles for Medical Research Involving Human Subjects, 2013) и «Правилами клинической практики в Российской Федерации» (Приказ Минздрава РФ от 19.06.2003 г. № 266) с получением согласия пациента на участие в исследовании и одобрено локальным этическим комитетом.

Рисунок 3

Рентгенограммы таза пациента А. 48 лет, повреждение тазового кольца 61-B3: а) при поступлении с цистографическим исследованием; б) после наложения тазовых щипцов; с) после окончательной реконструкции переднего полукольца таза пластиной, заднего – винтами с каналом 7,3 мм

Figure 3

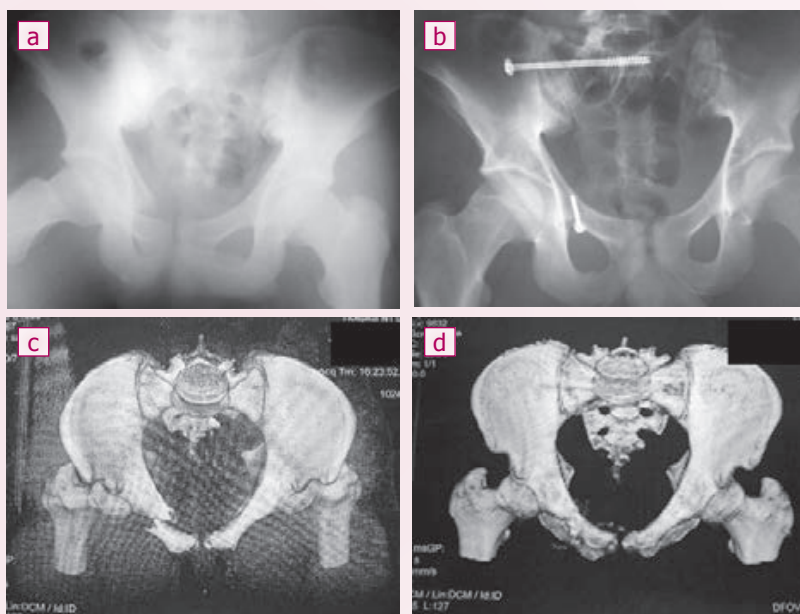
X-ray images of the patient A., age of 48, a pelvic ring injury 61-B3: a) at admission, with cystography; b) after application of pelvic forceps; c) after final reconstruction of the anterior pelvic semi-ring with the plate; the posterior semi-ring was fixed with 7.3 mm screws

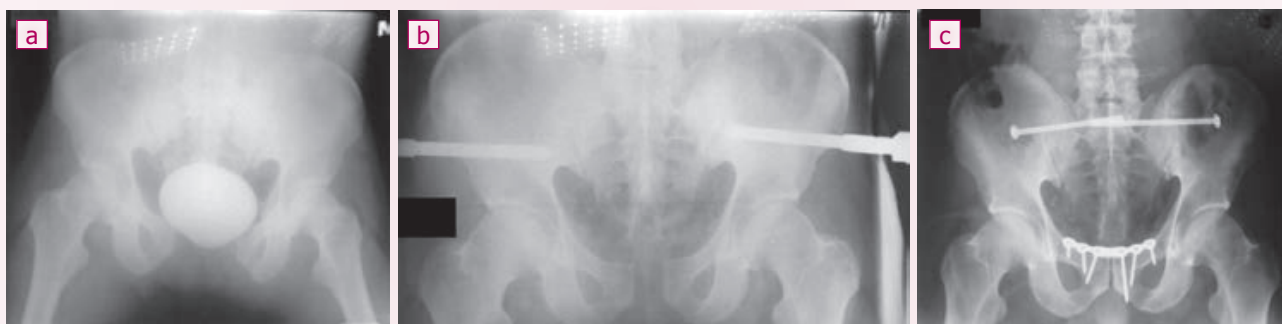

Рисунок 4

Рентгенограммы и компьютерная 3D-реконструкция таза пациента К. 19 лет, повреждение тазового кольца 61-B2: а) рентгенограмма таза до операции; б) рентгенограмма после остеосинтеза винтами переднего и заднего комплексов таза; с) 3D-реконструкция таза до операции; д) 3D-реконструкция таза после остеосинтеза переднего и заднего комплексов

Figure 4
X-ray images and computer 3D reconstruction of the pelvis of the patient K., age of 19, a pelvic ring injury 61-B2: a) pelvic X-ray image before surgery; b) X-ray image after screw fixation for anterior and posterior pelvis; c) pelvic 3D reconstruction before surgery; d) 3D pelvic reconstruction after fixation of anterior and posterior complexes



РЕЗУЛЬТАТЫ И ОБСУЖДЕНИЕ

Умерло 3 (1 %) пациента. Причина смерти в одном случае – ТЭЛА, в другом – кровотечение из стресс-язвы желудка, в третьем – сепсис. Летальные исходы не были связаны с оперативными вмешательствами на тазовом кольце, а являлись следствием осложнений тяжелой ПТ.

Отмечено 155 соматических осложнений у 105 (35,4 %) пациентов, их характер и частота представлены в таблице 1. Наиболее часто встречались тромбозы глубоких вен нижних конечностей, реже – бронхо-легочные, абдоминальные осложнения, пролежни, сепсис и др.

Большинство соматических осложнений выявлено у пациентов с тяжестью ПТ свыше 25 баллов по ISS, с тяжелыми ЧМТ, торакальными и абдоминальными травмами. У 57 (54,3 %) пациентов отмечались билатеральные нестабильные повреждение тазового кольца (тип С), у 61 (58,1 %) – преимущественное повреждение связочного аппарата заднего полукольца таза.

Отмечено 63 локальных осложнения у 41 (13,8 %) пациента, их характер и частота представлены в таблице 2. Наиболее часто встречались периферические неврологические расстройства, у 11 пациентов они проявлялись в виде повреждения корешков пояснично-крестцового сплетения, у 10 – поражения малоберцового нерва, у 9 – седалищного. Во всех случаях признаки неврологического дефицита появились сразу после травмы и являлись ее следствием. Пациентам проведен комплекс консервативного лечения. В течение полутора лет удалось добиться полного восстановления функции у 21 из них, улучшения – у 9. У пациентов с улучшением двигательного неврологического дефицита не отмечалось, имелись только расстройства кожной чувствительности.

Воспаление гематом в области таза возникло у 11 пациентов. Из них тяжесть по ISS свыше 25 баллов отмечена у 9, повреждения тазового кольца типа В – у 6, типа С – у 5, унilaterальные – у 3, билатеральные – у 8. Преимущественное

повреждение костного компонента заднего полукольца – у 8, связочного – у 3. У 4 пациентов имелись разрывы лонного сочленения, у 7 – переломы костей в переднем полукольце. Всем пациентам выполнено вскрытие и дренирование гематом, заживление вторичным натяжением.

Воспаление послеоперационных ран наблюдалось у 11 пациентов. Из них тяжесть по ISS свыше 25 баллов отмечена у 7, повреждения тазового кольца типа В – у 8, типа С – у 3, унilaterальные – у 5, билатеральные – у 6. Преимущественное повреждение костного компонента заднего полукольца – у 8, связочного – у 3. У 8 пациентов имелись разрывы лонного сочленения, у 3 – переломы костей в переднем полукольце. Открытые переломы встречались у 3, закрытые – у 8. Клиника воспаления

выявлена на 4-7-е сутки после оперативного вмешательства. У 7 пациентов воспаления послеоперационных ран возникли в области переднего полукольца таза, после остеосинтеза лонного сочленения пластинами, у 3 из них – при открытых повреждениях (разрывы мочевого пузыря). У 4 явления воспаления развились в области заднего полукольца таза, в месте установки канюлированных винтов фиксирующих КПС. При этом у всех пациентов отмечалась нестабильность металлоконструкций. Во всех случаях была выполнена санация очагов воспаления, а 4 проведена дополнительная стабилизация тазового кольца АНФ.

Миграция и переломы конструкций выявлены у 8 пациентов. Из них тяжесть по ISS свыше 25 баллов отмечена у 5, повреждения типа В – у 2, типа С – у 6, унilaterальные – у 4.

Таблица 1
Характер и частота соматических осложнений (n = 297)

Table 1
Characteristics and incidence of somatic complications (n = 297)

Вид осложнений Type of complications	Абс. число Abs. number	%
Тромбоз глубоких вен нижних конечностей Deep venous thrombosis in lower extremities	77	49.7
Пневмония, плевриты / Pneumonia, pleuritis	47	30.3
Пролежни / Bedsores	15	9.8
Абдоминальные осложнения / Abdominal complications	7	4.5
Сепсис / Sepsis	3	1.9
Полиорганная недостаточность / Multiple organ dysfunction	3	1.9
Стресс-язвы желудка / Gastric stress-ulcers	2	1.3
ТЭЛА / PE	1	0.6
ИТОГО / TOTAL	155	100

Таблица 2
Характер и частота локальных осложнений (n = 297)

Table 2
Characteristics and incidence of local complications (n = 297)

Осложнений Complications	Число Amount	%
Неврологические расстройства / Neurologic disorders	30	46.9
Воспаление гематом в области таза Hematoma inflammation in pelvic region	11	17.2
Воспаление послеоперационных ран Postsurgical wound complications	11	17.2
Миграция и переломы конструкций Migration and fractures of constructs	8	12.5
Вторичные смещения / Secondary displacements	4	6.2
ИТОГО / TOTAL	64	100

ральные — у 2, билатеральное — у 8. Преимущественное повреждение костного компонента заднего полукольца — у 2, связочного — у 6. У 6 имелись разрывы лонного сочленения, у 2 — переломы костей в переднем полукольце.

У 3 пациентов с разрывами лонного симфиза возникла миграция и перелом конструкций на переднем полукольце таза, у 2 произошло смещение в задних отделах таза, у 1 — релюксация гемипельвиса, у 2 — нестабильность заднего комплекса. Из 3 пациентов с миграцией и переломами винтов в области пластины на лоне двое имели повреждение таза типа С, один — типа В. Все повреждения были билатеральными, с нестабильностью заднего комплекса через разрывы КПС. Миграция и переломы винтов выявлены в сроки от 1,5 до 2 месяцев при явке на контрольный осмотр. Все пациенты имели избыточную массу тела. Конструкции были удалены, у 3 пациентов с вторичными смещениями потребовался реостеосинтез тазового кольца с применением передней рамы АНФ и переустановкой мигрировавших винтов в задний комплекс, один лечился консервативно.

Локальные осложнения чаще развивались у пациентов с тяжестью по ISS свыше 25 баллов, с нестабильными и билатеральными повреждениями заднего полукольца, с преимущественным повреждением связочного аппарата как переднего, так и заднего полуколец таза и у пациентов с избыточной массой тела.

В сроки от 3 до 12 лет после выписки из стационара осмотрено 152 человека, что составило 51,2 % от первичного контингента пациентов, лечившихся с использованием канюлированных винтов. Мужчин — 83 (54,6 %), женщин — 69 (45,4 %).

Исходы, оцененные по шкале Мейджида [22], следующие: отличные — 63 (41,4 %), хорошие — 44 (28,9 %), удовлетворительные — 39 (25,7 %), плохие — 6 (3,9 %). Плохие результаты были обусловлены наличием болей в области таза при ходьбе, необходимостью использования дополнительных средств опоры при длительных физических нагрузках. У 4 из 6 па-

циентов с неудовлетворительным результатом лечения отмечалось наличие вертикального смещения в заднем полукольце таза более 2,0 см, сопровождающегося выраженным болевым синдромом. У 4 пациентов с посттравматическими деформациями тазового кольца имелось относительное укорочение конечностей, которое приводило к хромоте, необходимости в обязательном использовании дополнительных средств опоры и коррекции укорочения ортопедической обувью. У 2 из них сохранялись корешковые расстройства в виде вялого пареза одной из ветвей малоберцового нерва на стороне смещения гемипельвиса.

Неблагоприятные результаты лечения были выявлены у пациентов с полными повреждениями тазового кольца типа С через переломы крестца со смещением половины таза кверху и кзади. По нашему мнению, лечение таких повреждений с использованием МЮ при помощи илеосакральных винтов затруднительно, а в большинстве случаев вообще невозможно. Во-первых, существуют значительные трудности закрытой репозиции при смещениях отломков крестца. Во-вторых, зона для фиксации резьбовой части винта в крестце ограничена, что приводит к расшатыванию и миграции винтов при мобилизации пациентов, особенно если повреждение билатеральное. В-третьих, для «безопасной» активной мобилизации пациентов требуется удлинение постельного режима, вплоть до первичного сращения перелома крестца, что при ПТ неприемлемо.

Учитывая это, данные повреждения требуют иного подхода в лечении — создания дополнительной третьей точки опоры на позвоночнике — дистантной позвоночно-тазовой фиксации. На рисунках 5 и 6 приведен пример использования указанного метода.

Среди пациентов с удовлетворительными результатами остаточное вертикальное смещение в пределах 1,0 см с ротацией кнаружи около 10-15 градусов наблюдалось у 9 человек. Однако каких-либо неудобств пациентам это не причиняло.

При анализе отдаленных результатов качество жизни, связанное со здоровьем, оценивали при помощи опросника MOSSF-36 [23], результаты представлены в таблице 3. Как следует из таблицы, пациенты имели относительно высокую физическую и жизненную активность с достаточным уровнем социальной коммуникации, у них отмечено наличие высокого психо-эмоционального фона с низким уровнем болевого синдрома.

ЗАКЛЮЧЕНИЕ

Таким образом, анализ результатов лечения повреждений тазового кольца у пациентов с ПТ при использовании МЮ заднего полукольца транскutánными илеосакральными винтами с каналом показал, что:

- наибольшее число осложнений отмечалось у пациентов с нестабильными, билатеральными повреждениями заднего комплекса тазового кольца с преимущественным повреждением связочного аппарата;

Таблица 3
Показатели качества жизни в баллах (M ± σ) по опроснику «MOS SF-36» у пациентов в отдаленном периоде (n = 152)
Table 3
Long term life quality scores (M ± σ) with MOS SF-36 in patients (n = 152)

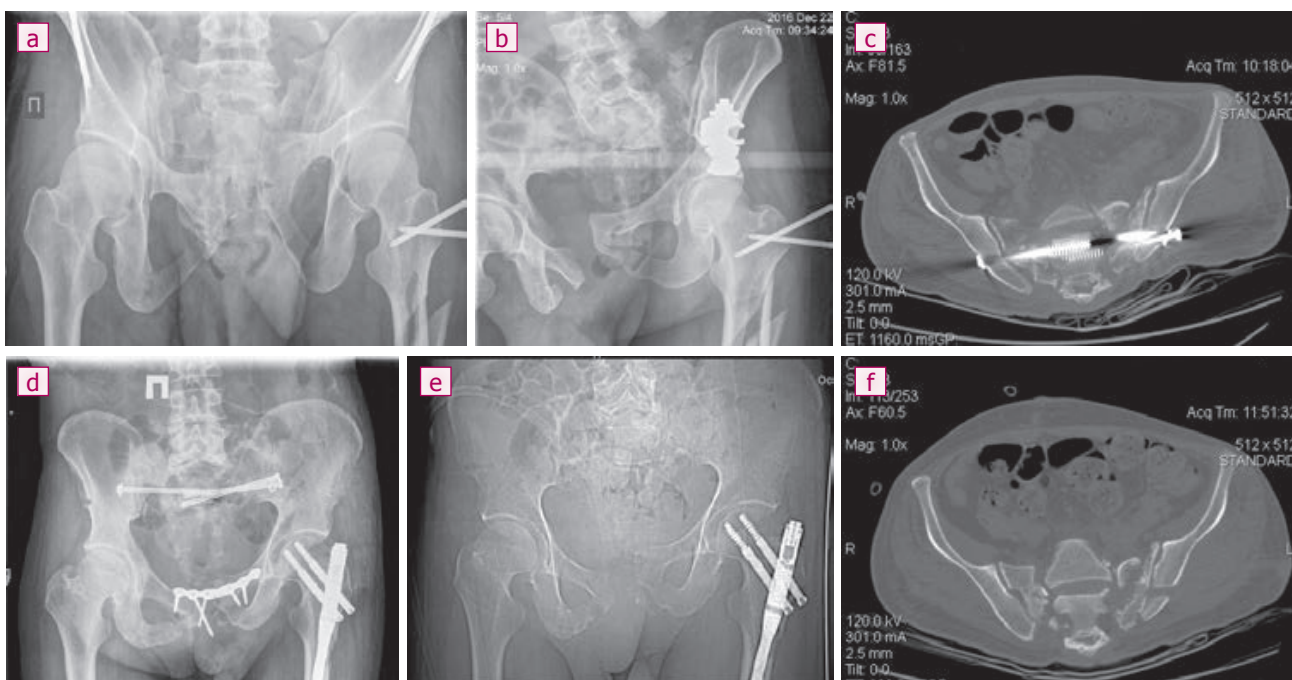
Физическое функционирование / Physical Functioning (PF)	89 ± 6
Роль физическое функционирование / Role Physical (RP)	81 ± 5
Оценка болей / Bodily pain (BP)	83 ± 5
Общее состояние здоровья / General Health (GH)	84 ± 7
Шкала жизненной активности / Vitality (VT)	79 ± 6
Шкала социального функционирования / Social Functioning (SF)	83 ± 4
Роль эмоциональное функционирование / Role-Emotional (RE)	85 ± 3
Психическое здоровье / Mental Health (MH)	81 ± 5
Общее количество баллов / Total scores	83 ± 4

Рисунок 5

Больной Т. 45 лет, повреждение таза 61-C3, билатеральная чрезкрестцовая нестабильность, смещение левого гемипельвиса вверх: а) рентгенограмма тазового кольца при поступлении; б) после временной фиксации АНФ; с) рентгенограмма после остеосинтеза переднего полукольца таза пластиной, заднего – винтами с развившейся миграцией винтов и повторным смещением гемипельвиса; д) горизонтальный срез на КТ; е) рентгенограмма после удаления металлоконструкций; ф) горизонтальный срез на КТ

Figure 5

The patient T., age of 45, a pelvic injury 61-C3, bilateral transsacral instability, displacement of the left hemi-pelvis upwards: a) pelvic X-ray image at admission; b) after temporary fixation with EFD; c) X-ray image after plate fixation of anterior pelvic semi-ring, and posterior semi-ring – with screws with screw migration and recurrent displacement of hemi-pelvis; d) horizontal CT image; e) X-ray image after removal of metal constructs; f) horizontal CT image



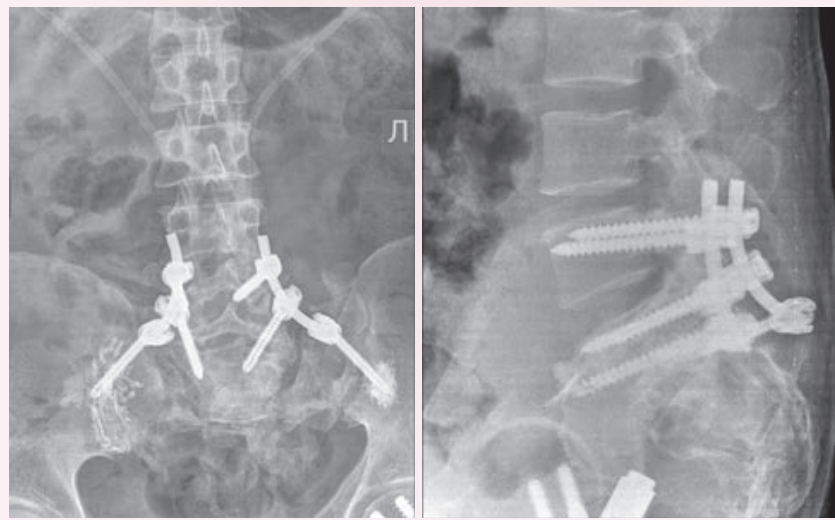
- транссимфизарная и чрезлобковая нестабильность при смещениях свыше 2,5 см требовала дополнительной стабилизации переднего полукольца таза;
- для стабилизации переднего полукольца таза использование АНФ наиболее показано при открытых повреждениях, повреждениях типа В1 и как дополнительное средство фиксации тазового кольца у тучных пациентов;
- использование остеосинтеза переднего полукольца пластинами возможно при всех типах закрытых повреждений. Винты в качестве средства фиксации переднего комплекса показаны при переломах типа В2, а также при повреждениях мочевыводящих путей у пациентов с повреждениями типа С и переломами лобковых костей;
- выполняя тазовую реконструкцию при горизонтальной или ротационной нестабильности, в первую очередь следует выполнять

Рисунок 6

Больной Т. 45 лет, повреждение тазового кольца 61-C3: рентгеновские снимки после выполнения пояснично-подвздошной фиксации винтами с аугментацией, смещение гемипельвиса слева устранено

Figure 6

The patient T., age of 45, a pelvic ring injury 61-C3: X-ray images after lumbosacroiliac fixation with augmentation screws, left-sided displacement of hemi-pelvis was corrected



репозицию и фиксацию переднего полукольца, а затем заднего, при вертикальной нестабильности или смещении в заднем полукольце — наоборот;

- наличие открытого перелома тазового кольца не является препятствием к использованию

транскutánных илеосакральных канюлированных винтов для стабилизации заднего комплекса тазового кольца;

- вертикальные переломы крестца со смещением в большинстве случаев требуют дистантной позвоночно-тазовой фиксации.

Информация о финансировании и конфликте интересов

Исследование не имело спонсорской поддержки.

Авторы декларируют отсутствие явных и потенциальных конфликтов интересов, связанных с публикацией настоящей статьи.

ЛИТЕРАТУРА / REFERENCES:

1. Hak DJ, Smith WR, Suzuki T. Management of hemorrhage in life-threatening pelvic fracture. *Am Acad Orthop Surg.* 2009; (17): 447-457.
2. Ruchholtz S, Lefering R, Paffrath T, Oestern HJ, Neugebauer E, Nast-Kolb D et al. Reduction in mortality of severely injured patients in Germany. *Dtsch Arztebl Int.* 2008; 105(13): 225-231.
3. Smith WR, Ziran BH, Morgan SJ. Fractures of the pelvis and acetabulum. New York: Informa Healthcare USA. Inc., 2007. 359 p.
4. Kazantsev AB, Ter-Grigoryan SM, Putyanin SM, et al. Long-term results of surgical treatment of patients with pelvic injuries. In: *Materials All-Russian conference dedicated to the 50th anniversary of AO/ASIF.* М., 2008; 56 p. Russian (Казанцев А.Б., Тер-Григорян С.М., Путьян С.М. и др. Отдаленные результаты хирургического лечения больных с повреждениями таза //Материалы Всероссийской конференции, посвященной 50-летию АО/ASIF. М., 2008. С. 56.)
5. Suzuki T, Shindo M, Soma K, Minehara H, Nakamura K, Uchino M, Itoman M. Long-term functional outcome after unstable pelvic ring fracture. *Trauma.* 2007; (63): 884-888.
6. Montgomery KD, Geerts WH, Potter HG, Helfet DL. Thromboembolic complications in patients with pelvic trauma. *Clin Orthop.* 1996; (329): 68-87.
7. Kurshakova IV, Bagdasaryants VG. Neurological complications of pelvic fractures. In: *High technologies in medicine: the materials of scientific practical conference dedicated to 15th anniversary of Regional Clinical Center of Miners' Health Protection, September 11-12, 2008.* Siberian Department of RAMS; Regional Clinical Center of Miners' Health Protection. Novosibirsk: Izdatel, 2008; 91-92. Russian (Куршакова И.В., Багдасарянц В.Г. Неврологические осложнения переломов костей таза //Высокие технологии в медицине: материалы Всероссийской научно-практической конференции, посвященной 15-летию ФГЛПУ «НКЦОЗШ», 11-12 сентября 2008 г. /СО РАМН; ФГЛПУ «НКЦОЗШ». – Новосибирск: Издатель, 2008. – С. 91-92.)
8. Aghazhanyan VV. Polytrauma: problems and practical questions. *Polytrauma.* 2006; (1): 5-8. Russian (Агаджанян В.В. Политравма: проблемы и практические вопросы //Политравма. 2006. № 1. С. 5-8.)
9. Milyukov AYu. Formation of tactics of treatment of victims with injuries of the pelvis. *Polytrauma.* 2013; (3): 22-29. Russian (Милуков А.Ю. Формирование тактики лечения пострадавших с повреждениями таза //Политравма. 2013. № 3. С. 22-29.)
10. Agadzhanian VV, Pronskikh AA, Ustyantseva IM, Agalyan AKh, Kravtsov SA, Krylov YuM et al. Polytrauma. Novosibirsk: Nauka Publ., 2003. 494 p. Russian (Агаджанян В.В., Пронских А.А., Устьянцева И.М., Агаларян А.Х., Кравцов С.А., Крылов Ю.М. и др. Политравма. Новосибирск: Наука, 2003. 494 с.)
11. Sokolov VA. Multiple and associated injuries. Moscow: GEOTAR-Media, 2006. 512 p. Russian (Соколов В.А. Множественные и сочетанные травмы. М.: ГЭОТАР-Медиа, 2006. 512 с.)
12. Ruedi TP, Buckley RE, Moran CG. AO Principles of Fracture Management. Vol. 2. New York, 2007. P. 556-1103.
13. Tile M, Helfet DL, Kellam JF. Fractures of the pelvis and acetabulum. Philadelphia: Lippincott Williams & Wilkins, 2003. 830 p.
14. Matta JM, Saucedo T. Internal fixation of pelvic ring fractures. *Clin. Orthop. Relat. Res.* 1989; (242): 83-97.
15. Bondarenko AV, Smaznev KV, Bogdanova TA. Use of cannulated screws for osteosynthesis of pelvic and acetabulum injuries in patients with polytrauma. *Polytrauma.* 2008; (1): 19-23. Russian (Бондаренко А.В., Смазнев К.В., Богданова Т.А. Использование канюлированных винтов при остеосинтезе повреждений таза и вертлужной впадины у пациентов с политравмой //Политравма. 2008. № 1. С. 19-23.)
16. Bondarenko AV, Kruglykhin IV, Voitenko AN. Use of cannulated screws in surgery for pelvic injuries. *Herald of Traumatology and Orthopedics.* 2016; (2): 25-34. Russian (Бондаренко А.В., Круглыхин И.В., Войтенко А.Н. Использование канюлированных винтов в хирургии повреждений таза //Вестник травматологии и ортопедии. 2016. № 2. С. 25-34.)
17. Mosheff R. Percutaneous fixation of fractures of the pelvic ring and acetabulum. *Margo Anterior.* 2009; (2): 7-10. Russian (Мошефф Р. Перкутанная фиксация переломов тазового кольца и вертлужной впадины //MargoAnterior. 2009. № 2. С. 7-10.)
18. Lazarev AF, Solod EI. Percutaneous fixation of acetabular fractures. In: *Osteosynthesis and endoprosthesis: abstracts of International Pirogov Scientific Practical Conference, May 16-18, 2008.* Moscow. М., 2008; 117 p. Russian (Лазарев А.Ф., Солод Э.И. Перкутанная остеосинтез переломов вертлужной впадины //Остеосинтез и эндопротезирование: тезисы докладов Международной Пироговской научно-практической конференции, 15-16 мая 2008 г., г. Москва. М., 2008. С. 117.)
19. Baker SP, O'Neill B, Haddon W Jr, Long WB. The Injury Severity Score: a method for describing patients with multiple injuries and evaluating emergency care. *J. Trauma.* 1974; 14(3): 187-196.
20. UCF. Universal classification of fractures /Maurice E. Müller Foundation in cooperation documentation center AO-ASIF. М., 1996. Booklet number 2. 32 p. Russian (УКП. Универсальная классификация переломов /Фонд Мориса Е. Мюллера при сотрудничестве центра документации АО-ASIF. М., 1996. Буклет № 2. 32 с.)
21. Glants S. Medico-biological statistics: translation from the Eng. М.: Practice, 1998. 459 p. Russian (Гланц С. Медико-биологическая статистика: пер. с англ. М.: Практика, 1998. 459 с.)
22. Majeed SA. Grading the outcome of pelvic fractures. *J. Bone Joint Surg.* 1989; 71B(2): 304-306.
23. Hygienic assessment and normative values of the quality of life indicators of adolescents studying in different types of educational institutions, according to the MOSSF-36 questionnaire. Guidelines. Approved by the Plenum of the Scientific Council on Hygiene and Health of Children and Adolescents on October 3, 2012 (Protocol No.14). 2012.; 30p. Russian (Гигиеническая оценка и нор-

мативные величины показателей качества жизни подростков, обучающихся в разных типах образовательных учреждений, по данным опросника MOSSF-36. Методические рекомендации.

Одобрены Пленумом Научного совета по гигиене и охране здоровья детей и подростков 3 октября 2012 г. (протокол № 14). 2012. 30 с.)

Сведения об авторах:

Бондаренко А.В., д.м.н., профессор кафедры урологии и андрологии с курсами специализированной хирургии, ФГБОУ ВО АГМУ Минздрава России, г. Барнаул, Россия.

Круглыхин И.В., ассистент кафедры урологии и андрологии с курсами специализированной хирургии, ФГБОУ ВО АГМУ Минздрава России, г. Барнаул, Россия.

Плотников И.А., к.м.н., ассистент кафедры урологии и андрологии с курсами специализированной хирургии, ФГБОУ ВО АГМУ Минздрава России, г. Барнаул, Россия.

Талашкевич М.Н., врач травматолог травматологического отделения № 2, КГБУЗ «Краевая клиническая больница скорой медицинской помощи», г. Барнаул, Россия.

Адрес для переписки:

Круглыхин И.В., травматологическое отделение № 2, пр-т Комсомольский 73, г. Барнаул, Россия, 656038

Тел: +7 (913) 272-71-01

E-mail: nova107@yandex.ru

Information about authors:

Bondarenko A.V., MD, PhD, professor of chair of urology and andrology with courses of specialized surgery, Altay State Medical University, Barnaul, Russia.

Kruglykhin I.V., assistant of chair of urology and andrology with courses of specialized surgery, Altay State Medical University, Barnaul, Russia.

Plotnikov I.A., candidate of medical science, assistant of chair of urology and andrology with courses of specialized surgery, Altay State Medical University, Barnaul, Russia.

Talashkevich M.N., traumatologist-orthopedist, traumatology unit No.2, Regional Clinical Hospital of Emergency Medical Care, Barnaul, Russia.

Address for correspondence:

Kruglykhin I.V., traumatology unit No.2, Komsomolskiy prospect, 73, Barnaul, Russia, 656038

Tel: +7 (913) 272-71-01

E-mail: nova107@yandex.ru

